JCIS – Journal of Clinical Implants and Surgery
São Paulo, v.1, n.1, p.65-75, 2024.

Lesão ao nervo alveolar inferior por instalação de implante dental. Abordagem com uso de novo biomaterial.

Injury to the inferior alveolar nerve due to dental implant installation. Approach using a new biomaterial.

Lesión del nervio alveolar inferior debida a la colocación de implantes dentales. Abordaje mediante un nuevo biomaterial.

Denis Zangrando [1,2]

Elio Hitoshi Shinohara [1]

Marcelo Yoshimoto [3]

Fernando Kendi Horikawa [1]

Sérgio Allegrini. Jr. [4]

Marcos Barbosa Salles [3]

1-Serviço de Cirurgia Bucomaxilofacial. Hospital Regional de Osasco SUS/SP, Osasco, Brasil.

2-Programa de Pós-Graduação. Faculdade de Odontologia de Bauru. [FOB-USP] Bauru, São Paulo, Brasil.

3-Instituto Marcelo Yoshimoto. São Paulo, Brasil.

4- Universidade Católica Portuguesa [UCP], Viseu, Portugal.

Autor Correspondente:

Prof. Dr. Marcos Barbosa Salles

E-mail – marcsall@gmail.com

RESUMO

As intercorrências cirúrgicas de implantes dentais ao nervo alveolar Inferior (NAI) apesar de pouco frequentes, provocam grandes transtornos ao profissional e em especial ao paciente. 90% dos distúrbios neurossensoriais, provocados por instalação de implantes na região posterior de mandíbula, são reversíveis em até 8 semanas. Nos 10% restantes, a falta de percepção sensitiva no lábio e mento, que ultrapasse seis meses, reduz de maneira dramática a probabilidade de cura do paciente, sendo considerados por grande parte dos autores como dano permanente. As possíveis abordagens terapêuticas para o tratamento das lesões ao NAI apresentam resultados variáveis ou mesmo imprevisíveis. O objetivo este trabalho, foi descrever abordagem, de paciente que relatou anestesia completa no lábio e mento direito, após instalação de implante que invadiu o canal mandibular (CM), há mais de nove meses. Apesar da literatura indicar baixa probabilidade de cura para estes casos, optou-se por utilizar biomaterial

recentemente desenvolvido e lançado no mercado, associado a terapia fotodinâmica e remoção do implante. Os resultados indicaram retorno sensitivo de 60% nos primeiros 28 dias, alcançando 90% no 60º dia, mantendo estável neste patamar durante mais 3 meses, quando foi de alta. A associação destes tipos de tratamento resultou em melhora clínica, levando o paciente a recuperação sensitiva considerável. No entanto, é necessário a realização de estudos randomizados e controlados, com número maior de pacientes, para a validação desses resultados.

Palavras-chave: Implantes, Nervo Alveolar Inferior, Parestesia, Cirurgia, Tratamento.

ABSTRACT

Surgical complications involving dental implants in the inferior alveolar nerve (IAN), although infrequent, cause great inconvenience to the professional and especially to the patient. 90% of neurosensory disturbances caused by the installation of implants in the posterior mandible are reversible within 8 weeks. In the remaining 10%, the lack of sensory perception in the lip and chin for more than six months dramatically reduces the patient's likelihood of cure and is considered by most authors to be permanent damage. The possible therapeutic approaches for treating injuries to the NAI have variable or even unpredictable results. The aim of this study was to describe the approach of a patient who reported complete anesthesia of the right lip and chin, following the installation of an implant that had invaded the mandibular canal (MC) more than nine months previously. Despite the literature indicating a low probability of cure for these cases, the decision was made to use a biomaterial recently developed and launched on the market, associated with photodynamic therapy and removal of the implant. The results indicated a sensory return of 60% in the first 28 days, reaching 90% on the 60th day and remaining stable at this level for a further 3 months, when the patient was discharged. The combination of these types of treatment resulted in clinical improvement, leading the patient to considerable sensory recovery. However, it is necessary to carry out randomized, controlled studies with a larger number of patients.

Keywords: Implants, Inferior Alveolar Nerve, Paresthesia, Surgery, Treatment,

RESUMEN

Las complicaciones quirúrgicas de los implantes dentales en el Nervio Alveolar Inferior (NIA), aunque infrecuentes, causan grandes molestias al profesional y sobre todo al paciente. El 90% de las alteraciones neurosensoriales causadas por la colocación de implantes en la mandíbula posterior son reversibles en 8 semanas. En el 10% restante, la falta de percepción sensorial en el labio y el mentón durante más de seis meses reduce drásticamente la probabilidad de curación del paciente y la mayoría de los autores la consideran un daño permanente. Los posibles enfoques terapéuticos para tratar las lesiones del NAI tienen resultados variables o incluso impredecibles. El objetivo de este estudio fue describir el enfoque adoptado por un paciente que refirió una anestesia completa del labio y el mentón derechos tras la colocación de un implante que había invadido el canal mandibular (CM) hacía más de nueve meses. A pesar de que la literatura indica una baja probabilidad de curación para estos casos, se tomó la decisión de utilizar un biomaterial recientemente desarrollado y lanzado al mercado, asociado a una terapia fotodinámica y a la retirada del implante. Los resultados indicaron un retorno sensorial del 60% en los primeros

28 días, alcanzando el 90% al sexagésimo día y permaneciendo estable en este nivel durante tres meses más, cuando el paciente fue dado de alta. La combinación de estos tipos de tratamiento dio lugar a una mejoría clínica que llevó al paciente a una recuperación sensorial considerable. Sin embargo, es necesario realizar estudios controlados aleatorizados con un mayor número de pacientes.

Palabras clave: Implantes, Nervio Alveolar Inferior, Parestesia, Cirugía, Tratamiento

1 INTRODUÇÃO

A perda dental ainda é problema a ser solucionado na clínica odontológica. Os implantes dentais muitas vezes são utilizados, como alternativa para reestabelecer as funções do sistema estomatognático. À medida que os profissionais ganharam experiência na área da implantodontia, também ficaram expostos a diversas complicações decorrentes deste procedimento cirúrgico. Embora pouco frequente, admite-se que aproximadamente 4-8% de distúrbios neurossensoriais, são causados pela instalação de implantes dentais, próximos ou com envolvimento do canal mandibular (CM) [1,2]. Estatisticamente a literatura indica que esta incidência, varia consideravelmente de 0,13% [3] à 37% [4]. Logo, os pesquisadores só podem estimar a incidência, das lesões ao nervo alveolar Inferior (NAI) e ramo mental (RM), com grande grau de variabilidade, 0–15% [5] ou 0–40% [6]. A taxa de recuperação sensitiva, ou seja, a proporção de pacientes com sensação alterada, que regressam à sensação normal, ainda não é totalmente conhecida. Outra questão, se relaciona a deficiência de dados estatísticos para pacientes idosos, que em geral possuem crista alveolar atrófica, nos casos de perda prematura de dentes na região posterior de mandíbula, reduzindo ainda mais a distância entre o ápice da crista alveolar e o NAI [7,8], desta forma, variações da idade e do grau de atrofia da crista óssea alveolar, assim como sua relação com alteração sensitiva, em cirurgias de instalação de implantes, não estão estabelecidas, o que dificulta a avaliação dos riscos cirúrgicos e principalmente o preciso esclarecimentos ao paciente [9].

Clinicamente as lesões ao NAI podem ser classificadas como: *Parestesia, Disestesia e Hipoestesia*, são denominadas de neuropatias, ou distorções da percepção que estão relacionadas ao comprometimento do feixe nervoso periférico (axônios, bainha de mielina ou ambos). A *parestesia* é classificada como: sensação anormal como formigamento, choques ou falta total de sensibilidade, enquanto a *disestesia* se relaciona a sensação desagradável ao estímulo como: dor, formigamento, queimação ou choques e a *hipoestesia*, se relaciona a alteração da sensibilidade tátil, baixa percepção ao toque [9]. Estes sintomas clínicos das neuropatias, são consistentes com os modelos neurofisiológico das lesões ao feixe nervo (*neuropraxia, axonotmese e neurotmese*). Morfofuncionalmente a *neuropraxia* se caracteriza pela ausência de lesão anatômica do nervo, onde sua função está temporariamente ausente e esta condição pode persistir por 3-4 meses. A *axoniotmese*, se caracteriza pela perda de axônios, mas com manutenção da integridade estrutural, esperando-se uma recuperação parcial ou total em até 2 anos e a *neurotmese*, se distingue das demais, pela perda estrutural do feixe nervoso, neste caso a possibilidade de recuperação total/parcial, só é possível via intervenção cirúrgica [10-12].

Distúrbios sensoriais decorrentes de lesão ao NAI, podem acarretar experiências desagradáveis tanto para o profissional responsável pelo procedimento cirúrgico, como em particular para os pacientes, que convivem com este distúrbio neurossensoriais, durante muito tempo, ou até mesmo por toda a vida, sendo considerado como insucesso em cirurgias de instalação de

implantes osseointegrados. O manejo eficaz nesses casos, baseia-se na oferta de tratamentos conservadores ou cirúrgicos, imediatamente após o diagnóstico do dano ao NAI. O diagnóstico precoce é a chave para o sucesso do tratamento, quanto maior o tempo entre lesão e revisão do paciente, maior a possibilidade de dano sensorial permanente. Portanto, o diagnóstico e tratamento precoce é determinante no resultado dos tratamentos das lesões ao NAI [13,14].

Na sua grande maioria (90%) das lesões ao NAI, são temporárias e regridem em até oito semanas. Nos 10% restantes, a falta de percepção sensitiva no lábio e mento, que ultrapasse o período de seis meses, reduz de maneira drástica a probabilidade de cura, podendo se tornar uma situação permanente [15,16]. A insensibilidade pode afetar a qualidade de vida e ocasionar problemas socioemocionais para os pacientes [17,18]. As terapias decorrentes das lesões ao NAI podem ser divididas em: A- Cirúrgicas, enxertos autógenos, alógenos e biomateriais (*conduites*), associados ou não a fatores de crescimento, B- Tratamento a l*aser*, principalmente o de baixa intensidade e estimulação elétrica *transcutaneous electrical nerve stimulation* (TENS), C- Drogas, tratamento com medicamentos incluindo antiepilépticos, antidepressivos e analgésicos e D- Aconselhamento, incluindo terapia cognitivo-comportamental e de relaxamento, mudança de comportamento e hipnose. No entanto, as revisões sistemáticas indicam que todos os tratamentos propostos, possuem falhas em sua metodologia, tornando impreciso os resultados observados [15,18].

Além das terapias anteriormente citadas, em casos de lesão ao NAI por implantes, sugere-se a remoção precoce do implante, em até 36 horas, se houver evidencias imaginológicas do contato com o CM. É importante compreender a ideia deste modelo de tratamento, muitas vezes o implante não está diretamente em contato com o CM, porem o dano pode ter ocorrido na confecção do leito para a instalação do implante (por sobre-fresagem), dependendo do diâmetro da ultima fresa e sua relação com o CM, poderá ocorrer neurotmese de V grau, muitas vezes inviabilizando qualquer outro tratamento, a não ser o cirúrgico, porém também com resultados imprevisíveis.

Nosso grupo recentemente publicou trabalho clínico relacionado a preservação sensitiva do NAI em fraturas de mandíbula, cujos resultados estatísticos indicaram significativa redução do tempo de cura, em comparação com o grupo controle [19]. Neste estudo foi utilizado novo biomaterial denominado Mimetic-*Nv*® (Terapêutica Farmácia de Manipulação, São José dos Campos/SP), este material inserido localmente sobre/próximo ao feixe nervoso, tem o objetivo de simular condições favoráveis à reparação do tecido nervoso periférico. Os resultados histológicos, observados em animais de laboratório utilizando este material, indicaram o reparo tecidual do nervo periférico. Em outros estudos, realizado em nervo isquiático de ratos Wistar, o nervo foi comprimido com fio de sutura mono-nylon em três regiões diferentes (lesão por esmagamento ou transecção), nos animais tratados, houve a formação de "ponte" nervosa entre os cotos distal e proximal, enquanto que nos animais controle, observou-se a completa degeneração da porção distal a lesão [20,21].

Nesse trabalho, paciente chegou relatando falta de sensibilidade no lábio e mento direito, sequencialmente a instalação de implante dentário, com mais de nove meses de pós-operatório. Apesar da literatura indicar baixa possibilidade de cura, decidimos utilizar Mimetic-*Nv*®, associado a remoção do implante e terapia fotodinâmica. Tática cirúrgica e sequencia do tratamento, assim como resultados, estão expostos a seguir.

Estudo de Caso:

Paciente feminino, 84 anos, leucoderma, foi avaliada com queixa de dormência completa no lábio e mento, a aproximadamente 9 meses, após cirurgia de instalação de implante dentário. Descreveu que o procedimento foi complicado e demorado. No dia seguinte ao procedimento cirúrgico, achou estranho que a sensação anestésica do lado direito, ainda não havia cessado. Essa informação foi comunicada imediatamente para o profissional responsável, que solicitou seu retorno ao consultório para nova avaliação. Em seguida, por recomendação do mesmo profissional iniciou-se 10 sessões de laser terapia, com intervalo de 72 horas, prescreveu-se também, cloridrato de tiamina 300 mg (Benerva®), duas vezes ao dia, por via oral durante 7 dias. Ao termino deste tratamento inicial, a dormência persistia sem sinais de melhora. Em seguida, foi direcionada ao tratamento fisioterápico por *Transcutaneous Electrical Nerve Stimulation* (TENS) e sessões de acupuntura, que não resultaram em qualquer alteração do quadro clinico. Por fim, após 3 a 4 meses de múltiplas sessões de fisioterapia e acupuntura sem sucesso, a paciente foi direcionada a neurologista que indicou antidepressivos e vitaminas do complexo B, com continuidade por mais 5 meses. Não houve sinais de melhoras sensitivas durante todo o período de tratamento. Concomitante ao tratamento da perda sensitiva, houve continuidade do tratamento protético sobre os implantes, após 6 meses as próteses foram instaladas.

Diante deste quatro clinico, foi solicitado exame tomográfico *Cone-Beam* da mandíbula (Fig-01 A,B,C e D). Nestas imagens é possível notar a posição dos implantes em relação ao CM. Na região do dente 46, há indícios de trepanação da cortical superior do CM, aparentemente pressionando o NAI, enquanto que do lado esquerdo, na região dos dentes 35 e 37, foi possível observar posicionamento atípico dos implantes, talvez o profissional tenha optado pela técnica de tangênciamento do NAI, nestas imagens é possível notar a fenestração da cortical lingual do implante instalado na região do dente 35 e trepanação do CM na cortical lingual do 37. Ainda foi possível observar perda óssea marginal nos implantes nas regiões 35, 37 e 46 em imagem de reconstrução 3D (Fig-02 A e B). Apesar da imagem tomográfica indicar a invasão do implante 37, na região do lingual do CM, a paciente não relatava alterações sensórias nesta região. Seguiu-se a avaliação de exames pré-operatórios, o paciente foi indicado para cardiologista onde foram realizados exames pré operatórios.

Em conjunto com o paciente, foi discutido e esclarecido opções, plano de tratamento, possíveis acidente e complicações. Com a anuência e termo de consentimento, seguiu-se o tratamento, que incluía a remoção do implante 46 em contado com o CM, inserção de Mimetic-Nv® (Terapêutica Farmácia de Manipulação, São José dos Campos/SP), e a instalação de novo implante, mais curto se possível no mesmo ato operatório. A cirurgia foi marcada e os procedimentos cirúrgicos tiveram início com procedimento anestésico local com Cloridrato de Articaina 4% (Cloridrato de 3-N-propilamino-propionilamino-2-carbometoxi4-metil-tiofeno), epinefrina 1:200.000, na região de fundo de vestíbulo, com complementação anestésica na crista óssea alveolar e face lingual da mesma região. Seguiu-se a incisão supracrestal realizada com lâmina de bisturi n°15 C (Feather Surgical Blade®), descolamento do periósteo com descoladores do tipo Molt e exposição do implante e cortical óssea adjacente. Iniciou-se a remoção do implante auxiliado por *Retriever* (Nobel Biocare®), realizando contra torque, neste momento constatou-se um tecido ósseo com características marmóreas (extremamente corticalizado), ainda assim, o implante foi removido. Sequenncialmente foi possível observar o feixe nervoso do

NAI, ao fundo da loja cirúrgica, seguiu-se a inserção de Mimetic-Nv®. Por suas características plásticas, o material foi inserido com estrema facilidade na loja cirúrgica. Suturou-se a mucosa com fio de nylon 5-0.

No pós-operatório imediato, seguiu-se então a aplicação de laser de baixa potência infravermelho 3 Jaules, na região do 46, mento e lábio inferior por 10 sessões com intervalo de 72 horas. O paciente foi orientado em relação alimentação, continuidade das medicações (antibioticoterapia, anti-inflamatório e analgésico), e cuidados pós-operatórios em geral. Também foi solicitada nova tomografia pós-operatória onde se identificou trinca óssea da região do 46 até a base da mandíbula, sem sinais clínicos de movimentação Fig-3 (A,B).

A evolução clínica da percepção sensitiva, foi avaliada por meio de questionários aplicado ao paciente, onde 0 representava a completa ausência de sensibilidade do lábio e mento direito e 100 representava a normalidade sensitiva da região [19]. Neste caso havia a possibilidade da comparação com o lado esquerdo, que não foi afetado pela alteração da sensibilidade, tornando este teste mais confiável. Após 1 semana do procedimento cirúrgico, o paciente relatava intenso desconforto na região do lábio e mento (formigamento, e sensação de quente e frio), concomitante com percepção de melhora da sensibilidade local. No 28 dia o desconforto já havia diminuido e a percepção sensitiva se aproximava 60%. Esta evolução da percepção foi contínua até 60 dia pós-operatório, onde o paciente relatou que sua sensibilidade local estava em 90%, a partir daí a evolução se estabilizou, permanecendo nessa condição por mais três meses, quando teve alta clínica. O paciente optou pela não substituição do implante removido, o que foi solucionado proteticamente por elemento suspenso na região no 46. Ao final do tratamento o paciente se encontrava satisfeito com os resultados obtidos, mesmo com o retorno parcial da sensibilidade no mento e lábio inferior.

Discussão:

Foi possível notar que o caso clínico apresentado, exibe inúmeros desafios, especialmente os de ordem biológica. De acordo com a literatura, a degeneração dos nervos periféricos compreende uma série de eventos relacionados a intensidade do trauma/tempo de resposta: A) citoesqueleto; B) células de *Schwann;* C) barreira hemato-nervosas; E) respostas dos macrófagos. Poucas horas após a lesão, a maior parte do coto distal apresenta-se normal exceto pela região imediatamente distal a zona de trauma (ZT), a qual apresenta acúmulo de organelas. Outra alteração precoce na ZT é o edema endoneural, refletindo a quebra na barreira hemato-nervosa, contudo no restante do coto distal, as alterações são sutis, existe uma tendência a acúmulo de organelas sob os nodos *de Ranvier*, e incisuras de *Schmidt-Lantermann*, nesta fase a condução do estímulo elétrico ainda pode ser iniciada [22-26]. Fisiologicamente a transmissão sináptica é interrompida precocemente, mesmo antes das primeiras alterações morfológicas detectáveis, devido à degeneração do terminal sináptico. O momento exato em que há esta falha, é difícil precisar, já que depende do local lesado, quanto mais próxima ao ramo terminal for à lesão, mais rapidamente a transmissão sináptica será interrompida [27]. Após estas alterações iniciais, segue-se a desintegração granular do citoesqueleto e do axoplasma, em torno de 24 horas [24], trinta horas após a lesão, é possível detectar o comprometimento de aproximadamente em 75% das fibras, e quarenta e oito horas após a lesão restam apenas raras fibras normais. [28-31].

Uma intervenção precoce é determinante para alcançar a cura em pacientes com

alterações neurossensoriais, pós instalação de implantes na região posterior de mandíbula, uma resposta tardia ou a manutenção de alteração sensórias além que seis meses, indica elevado risco e dano permanente ao NAI [15-18]. As terapias preconizadas pela literatura tanto cirúrgicas como não cirúrgicas possuem limitações, e seus resultados são imprevistos [15-32]. A terapia fotodinâmica têm demostrado resultados parcialmente previsíveis, principalmente em intervenção precoces, enquanto os resultados em lesões tardias [acima de 6 meses], continuam sendo imprecisos [32].

Nossa opção pela utilização Mimetic-*Nv*®, foi a falta de alternativas para a resolução este caso, e os resultados clínicos animadores observados em fratura de mandíbula publicado recentemente [19]. Inicialmente, houve algumas divergências, em relação a utilização de Mimetic-*Nv*®, já que conceitualmente o material, tem como princípio, o fornecimento de substratos capazes de regular a reparação tecidual, favorecendo localmente sua recuperação morfofuncional, porem outro pilar importante, é o processo inflamatório agudo. Em decorrência do trauma acidental ou cirúrgico segue-se o processo inflamatório, muitos dos mediadores químicos presentes na inflamação aguda, também são expressos no início do processo de reparo e organogênese[33,34]. Desta forma, buscar o potencial reparativo da inflamação aguda e direciona-la para um tecido organizado são as bases do desenvolvimento deste material. O que não foi observado neste caso, o paciente estava a pelo menos a nove meses sem qualquer sinal de sensitivo no lábio e mento, indicando que o feixe distal já havia sito degradado [28-31]. A divergência inicial estava na ausência do processo inflamatório agudo inicial, e até que ponto a utilização de Mimetic-*Nv*®, contribuiria para o processo de reparo local

A remoção do implante associado a terapia fotodinâmica, também seria considerada, porem a literatura indica que, a remoção do implante tem resultados positivos nas primeiras 36 horas[15-32], enquanto que a terapia fotodinâmica, os resultados são incertos em processos tardios [32]. A fisiopatologia do dano aos nervos periféricos indica uma degradação intensa após 48 horas do trauma, isso é claro se relaciona ao dano provocado pelo trauma ao feixe nervoso, nas neuropraxias espera-se uma melhora espontânea em 3 a 4 meses, nas axoniotmese, essa melhora espontânea pode chegar a 2 anos e nas neurotmese a melhora espontânea não é esperada [10-12]. De acorda com esta classificação, podemos supor que o dano provocado pelo implante que trepanou o teto CM, pode ter causado uma axonotmese, que se caracteriza pela degradação dos axônios nas primeiras 48 horas, mas com manutenção da integridade estrutural. Neste caso, não foi observada a regressão da sensibilidade espontânea em 3-4 meses, o que ocorreria nas neuropraxias, ou uma neurotmese de V grau [rompimento total do feixe nervoso], pode ser descartada, como é possível observar na fig-1 [B,D], o implante não trepanou completamente o CM, possivelmente preservando parcialmente o NAI em sua porção distal.

De qualquer forma, compreendendo essas limitações e compartilhando estas dúvidas com o paciente, decidimos em conjunto pela utilização de Mimetic-*Nv*®, remoção do implante e terapia fotodinâmica. Nossa hipótese para este caso, se baseou na reagudização do processo inflamatório, provocado pelo próprio procedimento cirúrgico. Essa nova intervenção cirúrgica poderia reativar os processos fisiológicos de reparo local, tornando viável a utilização do conjunto de ações (Mimetic-*Nv*®, remoção do implante e terapia fotodinâmica), e desta forma favorecer o brotamento nervo, e o próprio CM, agindo como um conduite, conduziria a neoformação para as regiões de associadas ao NAI.

Surpreendentemente os resultados foram muito favoráveis, já no vigésimo oitava

dia o paciente relatava melhora da percepção sensitiva em 60%, que se estabilizou em 90% no segundo mês. De qualquer maneira, a paciente ficou satisfeita com os resultados alcançados mesmo sem a instalação do implante na região do 46, como foi proposto no planejamento inicial. Observou-se aparente a melhora psicológica, inicialmente notávamos uma pessoa com sinais de depressão, com a evolução dos resultados, houve melhora acentuada em sua habilidade psicossocial, deixando toda a equipe e familiares que participaram do processo de tratamento, satisfeito com os resultados.

Conclusão:

De acordo com os resultados apresentados neste caso clinico, observou-se substancial melhora sensitiva, ainda que incompleta, no paciente. Nossa hipótese da reagudização do processo inflamatório local, seu manejo, utilizando terapias disponível, deverá ser mais aprofundado, e qualquer afirmação que poderíamos fazer agora, seria demasiadamente precoce. No entanto, se houver a confirmação desta hipótese, as perspectivas de tratamento das consequências das lesões aos nervos periféricos, se ampliam exponencialmente, podendo trazer algum tipo tratamentos onde não existia

Agradecimentos:

Agradeço a todos que direta ou indiretamente estiveram relacionados com este caso, aos amigos que me auxiliaram na confecção deste trabalho e em especial a paciente que concordou mesmo com todas as dúvidas, com o tratamento proposto.

Conflito de Interesse:

Declaro não haver qualquer conflito de interesse na confecção deste trabalho

REFERÊNCIAS

1. Gregg JM. Neuropathic complictions of mandibular implant surgery: review and case presentations. Ann R Australas Coll Dent Surg 2000; 15:176–180.
2. Higuchi KW, Folmer T, Kultje C. Implant survival rates in partially edentulous patients: A 3-year prospective multicenter study. J Oral Maxillofac Surg 1995; 53:264–268.
3. Vazquez L, Saulacic N, Belser U, Bernard JP [2008] Efficacy of panoramic radiographs in the preoperative planning of posterior mandibular implants: a prospective clinical study of 1527 consecutively treated patients. Clin Oral Implants Res 19: 81–85.
4. Ellies LG [1992] Altered sensation following mandibular implant surgery: a retrospective study. J Prosthet Dent 68: 664–671.
5. Bagheri SC, Meyer RA [2014] When to refer a patient with a nerve injury to a specialist. Am Dent Assoc 145: 859–861. 10.14219/jada.2014.45
6. Juodzbalys G, Kubilius M [2013] Clinical and radiological classification of the jawbone anatomy in endosseous dental implant treatment. J Oral Maxillofac Res 4: e2
7. Raghoebar GM, Meijer HJ, Stellingsma K, Vissink A [2011] Addressing the atrophied mandible: a proposal for a treatment approach involving endosseous implants. Int J Oral Maxillofac Implants 26: 607–617.
8. Stellingsma C, Vissink A, Meijer HJ, Kuiper C, Raghoebar GM [2004] Implantology and the severely resorbed edentulous mandible. Crit Rev Oral Biol Med 15: 240–248.
9. Lin CS, Wu SY, Huang HY, Lai YL. Systematic Review and Meta-Analysis on Incidence of Altered Sensation of Mandibular Implant Surgery. PLoS One. 2016 Apr 21;11[4]:e0154082. doi: 10.1371/journal.pone.0154082.
10. 10Schwartz JH. The cytology of neurons, In: Kandell ER, Schwartz JH, Jessel TM Principles of NeuralScience, Elsevier ed, 1985, 2ª edição, p 27-35.
11. Griffin JW, George EB, Hsieh S, Glass JD. Axonal degeneration and disorders of the axonal cytoskeleton in “The Axon”- Waxmann SG, Kocsis JD, Stys PK. New York Oxford, Oxford University Press 1995, p 375-390.
12. Barrell K, Smith AG. Peripheral Neuropathy. Med Clin North Am. 2019 Mar;103[2]:383-397. doi: 10.1016/j.mcna.2018.10.006. Epub 2018 Dec 17. PMID: 30704689.

13. Renton T, Yilmaz Z. Gerenciando lesão iatrogênica do nervo trigêmeo: uma série de casos e revisão da literatura. Int J Oral Maxillofac Surg. 2012;41[5]:629-37..

14. Shavit I, Juodzbalys G. Inferior alveolar nerve injuries following implant placement - importance of early diagnosis and treatment: a systematic review. J Oral Maxillofac Res. 2014 Dec 29;5[4]:e2. doi: 10.5037/jomr.2014.5402.

15. Ducic I, Yoon J. Reconstructive Options for Inferior Alveolar and Lingual Nerve Injuries After Dental and Oral Surgery: An Evidence-Based Review. Ann Plast Surg. 2019 Jun;82[6]:653-660. doi: 10.1097/SAP.0000000000001783

16. Akbari M, Miloro M. The Inferior Alveolar Nerve: To Graft or Not to Graft in Ablative Mandibular Resection? J Oral Maxillofac Surg. 2019 Jun;77[6]:1280-1285.doi: 10.1016/j.joms.2019.01.008.

17. Miloro M, Criddle TR. Does Low-Level Laser Therapy Affect Recovery of Lingual and Inferior Alveolar Nerve Injuries? J Oral Maxillofac Surg. 2018 Dec;76[12]:2669-2675. doi: 10.1016/j.joms.2018.06.001.

18. Coulthard P, Kushnerev E, Yates JM, Walsh T, Patel N, Bailey E, Renton TF. Interventions for iatrogenic inferior alveolar and lingual nerve injury. Cochrane Database Syst Rev. 2014 Apr 16;2014[4]:CD005293. doi:10.1002/14651858.CD005293.pub2.

19. Salles MB, Horikawa FK, Allegrini S Jr, Zangrando D, Yoshimoto M, Shinohara EH. Clinical evaluation of the perception of post-trauma paresthesia in the mandible, using a biomimetic material: A preliminary study in humans. Heliyon.2023 Jul 20;9[8]:e18304. doi: 10.1016/j.heliyon. 2023.e18304.

20. Gerhke SA, Shibli JA, Salles MB. Potential of the use of an antioxidant compound to promote peripheral nerve regeneration after injury. Neural Regen Res. 2015 Jul;10[7]:1063-4. doi: 10.4103/1673-5374.160082. Erratum in: Neural Regen Res. 2015 Nov;10[11]:1808. doi: 10.4103/1673-5374.171208.

21. Salles MB, Gehrke SA, Koo S, Allegrini S Jr, Rogero SO, Ikeda TI, Cruz A.S, Shinohara EH, Yoshimoto M. An alternative to nerve repair using an antioxidant compound: a histological study in rats. J Mater Sci Mater Med. 2015 Jan;26[1]:5340. doi: 10.1007/s10856-014-5340-z.

22. Ballin RHM, Thomas PK. Changes at the node of Ranvier during Wallerian degeneration: an electron microscope study. Acta Neuropathol [Berl] 1969;14: 237-249.

23. Donat JR, Wisniewsky HM. The spatio-temporal pattern of Wallerian degeneration in mammalian peripheral nerves. Brain Res 1973;53:41-53.

24. Malbouisson AMB, Ghabriel MN, Allt G. The nondirectional pattern of axonal changes in Wallerian degeneration: a computer-aided morphometric analysis. J Anat 1984;139 [1]:159-174.

25. Malbouisson AMB, Ghabriel MN, Allt G. Axonal degeneration in large and small nerve fibres – na electron microscopic and morphometric study. J Neurological Sci 1985;67:307-318.

26. Griffin JW, George EB, Hsieh S, Glass JD. Axonal degeneration and disorders of the axonal cytoskeleton in "The Axon"- Waxmann SG, Kocsis JD, Stys PK. New York Oxford, Oxford University Press 1995, p 375-390.

27. Jessel TM. Reactions of Neurons to Injury in "Principles of Neural Science" Kandell ER, Schwartz JH, Jessel TM. Elsevier Ed, 1985, 2ª edição, p 27-35.

28. Schlaepfer WW, Hasler MB. Characterization of thecalcium-induced disruption of neurofilaments in rat peripheral nerve. Brain Res 1979;168:299–309.

29. Kamakura K, Ushiura S, Sugita S, Tokoyura Y. Identification of Ca2+ activated neutral protease in the peripheral nerves and its effects on neurofilament degeneration. J Neurochem, 1983;40:908-913.

30. Glass JD, Schryer B, Griffin JW. Calcium mediated degeneration of the axonal cytoskeleton in the Ola mouse. J Neurochem 1994;62:2472-2475.

31. George EB, Glass, J. D. And Griffin, J. W. 1995. Axotomy-induced axonal degeneration is mediated by calcium influx through ion-specific channels. J Neurosci 1995;15:6445-6452.

32. Fee LM. Success of surgical interventions for direct dental implant-related injuries to the mandibular nerve: a review. Br J Oral Maxillofac Surg. 2020 Sep;58[7]:795-800. doi: 10.1016/j.bjoms.2020.04.012.

33. Tosh D, Slack WMJ. How cells change their phenotype. Nature Reviews/ Molecular Cell Biology 2002;3:187-94.

34. Khodr B, Khalil Z. Modulation of inflammation by reactive oxygen species: implications for aging and tissue repair. Free Radic Biol Med 2001;30[1]:1-8.

Recebido em: 15/07/2024.

Aceito em: 30/07/2024.

Publicado em: 19/08/2024

Anexo A (Imagens)

Fig-1

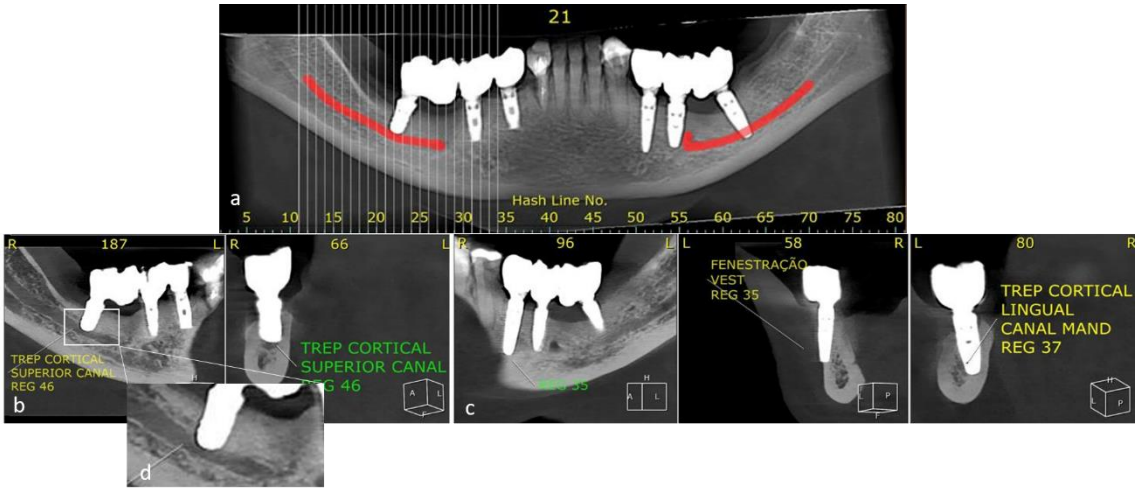

Fig-2

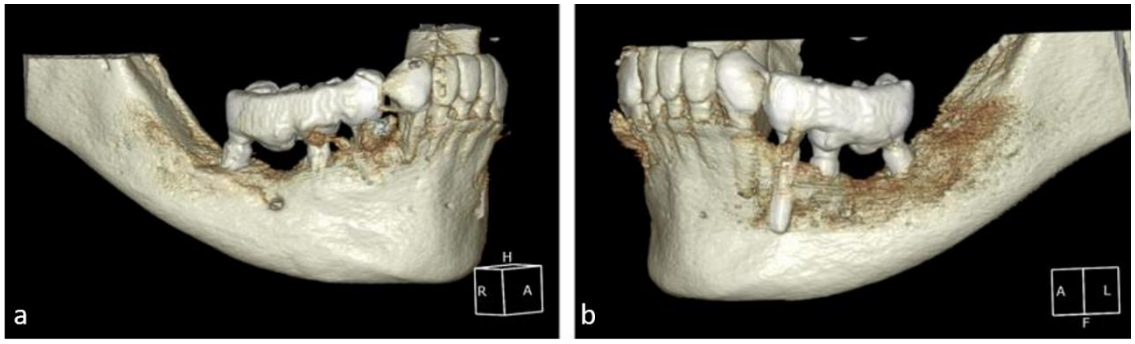

Fig-3

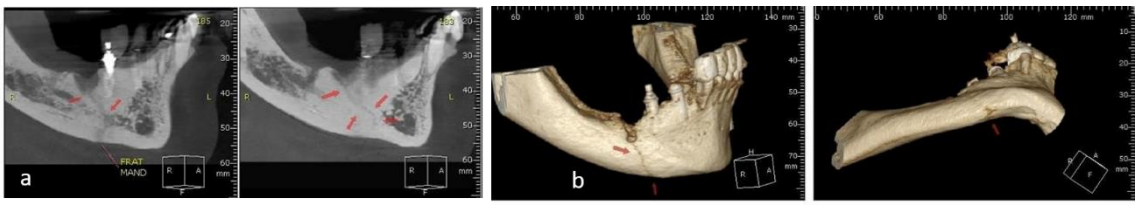

Anexo B (Legendas)

Fig-1. Imagem tomográfica inicial, indicando posicionamento dos implantes. Na imagem panorâmica (a), observa-se possível trepanação da cortical do CM no implante posicionado na região do 37 e 46 e proximidade do 35 com o mental. Na imagem (b) com destaque em (d) observa-se a invasão do implante na cortical superior do canal mandibular. Em (c), é possível observar a trepanação da cortical lingual no 35 e uma trepanação também da cortical lingual do canal mandibular no 37.

Fig-2. Imagem inicial da Reconstrução 3D, indicando déficit na crista óssea nos implantes, 37, 35, 34, 43, 44 e 46. É possível notar que aparentemente o implante na região do 44 apresenta uma fenestração de todo o seu corpo pela tábua óssea vestibular (seta).

Fig-3. Imagem tomográfica pós-operatória. Nesta é possível notar a ausência do implante 46 (a,b), também é possível notar uma linha de fratura mandibular que se estende do leito cirúrgico, até a base da mandíbula (seta), passando pelo forame do mento (a,b). Fratura sem deslocamento, sem sinais clínicos de dor ou edema, indicando um osso extremamente marmóreo. Provavelmente devido ao contra torque, no momento da remoção do implante 46.