JCIS – Journal of Clinical Implants and Surgery
São Paulo, v. 1, n. 2 (2024).

ISSN: XXXX-XXXX

Uso de Antibioticoterapia Associada as Proteínas Derivadas da Matriz de Esmalte Como Uso Adjunto ao Tratamento Periodontal Não Cirúrgico: Relato de Caso

Use of Antibiotic Therapy Combined with Enamel Matrix Derivate Proteins as an Adjunct to Non-Surgical Periodontal Treatment: A Case Report

Uso de Terapia Antibiótica Combinada con Proteínas Derivadas de la Matriz del Esmalte como Adjunta al Tratamiento Periodontal No Quirúrgico: Reporte de Caso

Camila Akemi Izumi[1]

Paula Cruz Porto Spada[2]

Flavia Sukekava[3]

[1] Mestre em Odontologia, pela Universidade Federal do Paraná, Instituição: Universidade Federal do Paraná. Endereço: Rua Avenida Prefeito Lothario Meissner, 632, Bairro Jardim Botânico - Curitiba, Paraná, CEP: 80210-170. E-mail: camila.izumi@live.com.

[2] Doutora em Odontologia, pela Universidade Positivo, Instituição: Universidade Positivo-Cruzeiro do Sul, Câmpus Curitiba, Endereço: Rua Prof. Pedro Viriato Parigot de Souza, 5300, Bairro Cidade Industrial - Curitiba, Paraná, CEP: 81280-330. E-mail: portopaula@hotmail.com.

[3] Pós Doutora em Periodontia, pela FOUSP- câmpus capital. Consultório particular, Rua João Coraiola, 197, Bairro Santo Inácio - Curitiba, Paraná, CEP: 82010-230. E-mail: flaviasuk@gmail.com.

RESUMO

Terapias adjuntas como o uso de antimicrobianos sistêmicos associados ao uso de proteínas derivadas da matriz do esmalte (PDME) podem auxiliar no processo de cicatrização e favorecer a formação de novo aparato periodontal, além de reduzir bolsas não responsivas. O objetivo desse relato de caso foi comparar o uso de PDME associada à antibioticoterapia no tratamento de sítios não responsivos. Foi realizado tratamento não cirúrgico em mulher de 54 anos, e após 3 meses, realizada terapia de raspagem com cirurgia de acesso associado ao uso de PMDE nos elementos 14, 15 e 16 e nos elementos 24, 25 e 26 apenas a re-instrumentação. A paciente foi submetida, no mesmo momento cirúrgico, a antibioticoterapia com uso de

amoxicilina e metronidazol por 14 dias. Foi observada uma redução de média de profundidade de sondagem de 3,7 mm para 2,3 mm. Tanto o uso de antibioticoterapia, quanto sua associação com o uso de PDME demonstrou melhora clínica no aspecto periodontal.

Palavras-chave: Tratamento periodontal, Periodontite Estágio IV, Proteína Derivada da Matriz de Esmalte, Antibioticoterapia.

ABSTRACT

Adjunctive therapies such as the use of systemic antimicrobials associated with the use of enamel matrix-derived proteins (EMDP) can contribute to the healing process and favor the formation of a new periodontal apparatus, as well as reducing non-responsive pockets. This case report aimed to compare the use of PDME associated with antibiotic therapy in treating non-responsive sites. Non-surgical treatment was carried out on a 54-year-old woman. After 3 months, scraping therapy with access surgery associated with the use of PDME was carried out on elements 14, 15, and 16, and on elements 24, 25, and 26 only reinstrumentation was performed. At the same time, the patient underwent antibiotic therapy with amoxicillin and metronidazole for 14 days. A reduction in the average probing depth from 3.7 mm to 2.3 mm was observed. The use of antibiotic therapy and its association with the use of PDME showed clinical improvement in the periodontal aspect.

Keywords: Periodontal treatment, Stage IV periodontitis, Enamel-derived matrix protein, Antibiotic therapy.

RESUMEN

Terapias adjuntas, como el uso de antimicrobianos sistémicos asociados al uso de proteínas derivadas de la matriz del esmalte (PDME), pueden ayudar en el proceso de cicatrización y favorecer la formación de nuevo aparato periodontal, además de reducir las bolsas no responsivas. El objetivo de este reporte de caso fue comparar el uso de PDME asociado a la antibioticoterapia en el tratamiento de sitios no responsivos. Se realizó tratamiento no quirúrgico en una mujer de 54 años y, después de 3 meses, se realizó en los elementos 14, 15 y 16 terapia de raspado con cirugía de acceso asociado al uso de PDME y en los elementos 24, 25 y 26 únicamente la reinstrumentación. La paciente fue sometida, en el mismo momento quirúrgico, a antibioticoterapia con el uso de amoxicilina y metronidazol durante 14 días. Se observó una reducción promedio en la profundidad de sondaje de 3,7 mm a 2,3 mm. Tanto el uso de antibioticoterapia como su asociación con PDME demostraron una mejora clínica en el aspecto periodontal.

Palabras clave: Tratamientoperiodontal, Periodontitis Etapa IV, Matriz derivada del esmalte, Antibioticoterapia.

INTRODUÇÃO

A periodontite é uma doença infecto-inflamatória, crônica, multifatorial e associada a um biofilme disbiótico, com mudanças na proporção de espécies subgengivais[1,2,3,4]. Quando não controlada, a inflamação progride e acomete os tecidos de sustentação, causando a destruição progressiva do aparato dental, e consequentemente a perda do elemento dentário[5].

A periodontite no estágio IV é caracterizada pela presença de lesões mais profundas, podendo se estender até a região apical, e apresentam histórico de perda dentária, sendo relatada a perda por mobilidade dentária, além de apresentar as consequências dessas perdas, como o colapso oclusal[6]. Caso o tratamento de casos de Periodontite Estágio IV seja negligenciado ou inadequado, a perda de tecidos de suporte pode levar ao total edentulismo[7,8]. Além disso, as doenças periodontais podem estar associadas com diversas doenças sistêmicas como diabetes, doenças cardiovasculares, doenças renais crônicas, entre outras[9,10,11,12].

A terapia periodontal tem como objetivo reduzir a carga microbiota, desorganizar o biofilme periodontal e impedir a progressão da doença[13,14]. A terapia não cirúrgica nem sempre é suficiente para atingir tais objetivos, nesse caso para otimizar o tratamento, terapias adjuntas podem ser indicadas[15].

Antibióticos sistêmicos podem ser utilizados como tratamento adjunto a remoção mecânica de biofilme realizado pelo profissional e é bem documentada[16,17,18]. Diversos ensaios clínicos randomizados demonstraram os benefícios do uso de antibióticos sistêmicos como terapia adjunta, tais quais redução do número de sítios residuais ao final do tratamento e maior porcentagem de pacientes que alcançaram o *end-point* do tratamento[14,18,20,21].

Inúmeros tipos e combinações de antibióticos foram estudados, porém a efetividade varia conforme o protocolo utilizado[18]. Em uma revisão sistemática publicada por Herrera *et al.*[18], avaliando diversos protocolos, demonstrou que o uso de antibióticos sistêmicos resultou em um aumento da porcentagem de redução de bolsas periodontais em 6 e 12 meses, entretanto a associação de Metronidazol 400mg (MTZ) e Amoxicilina 500 mg (AMX), além de ser o único protocolo que reduziu a frequência de sítios residuais em 6 e 12 meses.

É demonstrado que a proteína derivada da matriz do esmalte (PDME) (Emdogain®, InstituteStrauman®, Basel, Suíça), tanto em estudos em humanos quanto em estudos em animais, possui um efeito positivo no processo de cicatrização pós terapia, além de poder favorecer a nova formação do aparato periodontal[22,23,24,25,26,27].

A presença de sítios não responsivos após a terapia não cirúrgica é um dos fatores que define a progressão da doença[29,30,31,32,33]. Foi proposto que o objetivo do tratamento periodontal fosse ≦ 4 sítios com PS ≧ 5mm, além de sangramento a sondagem entre 10 a 20%[34]. Além disso, quanto menores as quantidades de sítios não responsivos, menor a necessidade de uma intervenção cirúrgica na segunda fase do tratamento periodontal[34,35,36,37].

Em sítios que se mantiveram profundos após tratamento, se mantem um ambiente favorável para acúmulo de biofilme periodontopatogênico persistente, favorecendo a recidiva da doença periodontal[38,39,40,41,42]. Devido ao fator microbiológico, a terapia antimicrobiana sistêmica pode contribuir com os efeitos das PDME, quando aplicadas em casos avançados.

Dessa forma, o objetivo desse caso clínico, foi avaliar a contribuição da utilização de antibioticoterapia com uso das PDME em sítios não responsivos após terapia periodontal não cirúrgica de paciente portador de periodontite Estágio IV.

ISSN: XXXX-XXXX

RELATO DE CASO

Paciente do sexo feminino, 54 anos, foi encaminhado à clínica de Especialização em Periodontia da Universidade Positivo, relatando não ser portador de doenças sistêmicas ou utilização de medicações, com a queixa principal de mau posicionamento dos dentes, perda de estética, tratamento periodontal recorrente e halitose. No exame clínico observou-se má oclusão, pouca quantidade de placa gengival, restaurações mal adaptadas, perda das características gengivais saudáveis e inversão de papila.

Após inspeção clínica inicial (Imagem 1 e 2), exame clínico periodontal (Imagem 3) e análise de exames radiográficos (Imagem 4, 5 e 6), a paciente foi diagnosticada com Periodontite Estágio IV Grau B, localizada no arco superior[1]. O plano de tratamento inicial proposto foi orientação de higiene bucal e remoção mecânica de biofilme realizado pelo profissional. Na primeira consulta foi realizada anestesia local com mepivacaína com epinefrina 1:100.000, bloqueios dos nervos palatino maior, nasopalatino, infraorbital, alveolar superior posterior, alveolar inferior e mentual. Raspagem subgengival com a utilização de ultrassom piezo elétrico utilizando as pontas: T0Ux®, T1T-P® e TOU-2® (CVDentus®, São José dos Campos. SP. Brasil). Refinamento com curetas Gracey (Hu-Friedy. Pensilvânia. EUA).

Imagem 1 - Exame clínico

Imagem 2 - Exame clínico. A – 14, 15 e 16. B – 24, 25 e 26

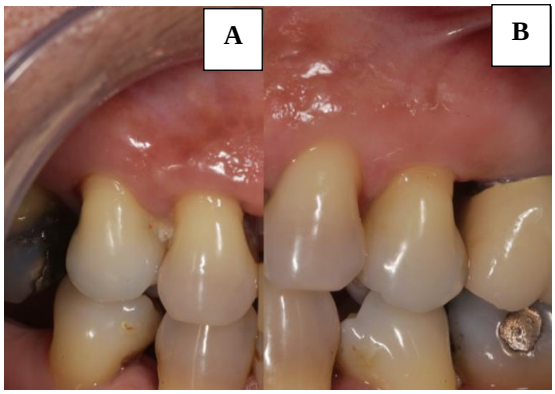

Imagem 3 - Periograma inicial

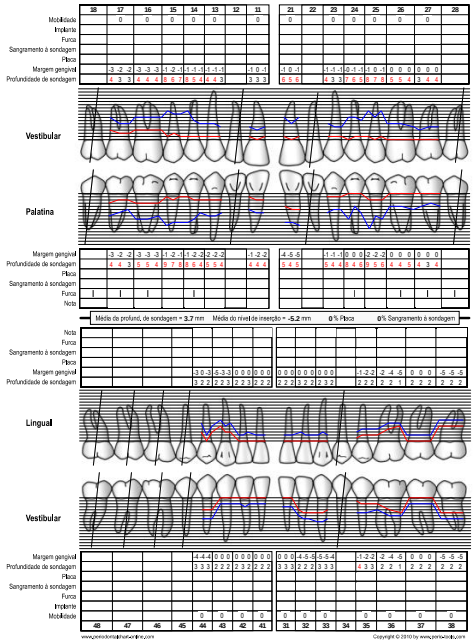

Imagem 4 - radiografia periapical dos elementos 17, 16, 15, 14 e 13

Imagem 5 - Imagem radiográfica periapical dos elementos 11 e 21

Imagem 6 - Imagem periapical dos elementos 23, 24, 25, 26 e 27

Após o período de três meses de cicatrização após raspagem foi realizada reavaliação e constatada a necessidade de intervenção cirúrgica. O plano de tratamento estabelecido e proposto foi reinstrumentação e intervenção cirúrgica. Sendo assim, seguindo o plano de tratamento, foi feita novamente anestesia local com articaíne 4% com epinefrina 1:100.000 e realização de bloqueios alveolares superiores, anestesia sub periosteal por vestibular e palatino maior. Em região dos elementos 14, 15 e 16, foi rebatido retalho total, com incisões intrasulculares e descolamento. Foi realizado raspagem com acesso, seguida por irrigação abundante com solução salina e limpeza da superfície radicular com gel de EDTA (PrefGel, InstituteStrauman®, Basel, Suíça) por 2 minutos, e por fim, realizado o enxague com solução salina e secagem. Imediatamente, foi aplicado o gel de PDME (Emdogain®, InstituteStrauman®, Basel, Suíça), da região mais apical a região menos apical e finalizado com suturas suspensório (Imagem 7). Na região dos elementos 24, 25 e 26, foi realizado anestesia com mesmo composto anestésico e técnica anestésica. Foi realizado novamente raspagem subgengival com curetas tipo Gracey. Nesse mesmo momento, foi prescrito o protocolo de antibioticoterapia contendo Amoxicilina 500 mg (um comprimido a cada 8 horas por 14 dias), Metronidazol 400 mg (um comprimido a cada 8 horas por 14 dias) e Gluconato de Clorexidina 0,12% (bochecho com 10 mL por um minuto a cada 12 horas por 30 dias). Após 15 dias, foi realizado a remoção de sutura, onde não foi observado sinais de inflamação e infecção (Imagem 8).

ISSN: XXXX-XXXX

Imagem 7 - Raspagem com acesso e aplicação das proteínas derivadas da matriz do esmalte

Imagem 8 - Pós-operatório, após 15 dias

No primeiro mês após o procedimento cirúrgico e durante o protocolo de antibioticoterapia, a paciente não relatou nenhum tipo de anormalidade. Após 2 meses do procedimento, a paciente relatou diarréia intensa e recorrente, o qual, dificilmente poderia ser associado tanto ao procedimento cirúrgico quanto a medicação. Após 6 meses, a paciente foi chamada para reavaliação e realização de novo exame periodontal. Foi observada uma grande melhora na qualidade de higiene bucal e aspecto geral (imagem 9).

No exame periodontal, foi observada diminuição na média de profundidade de sondagem e aumento na média do nível clínico de inserção (imagem 10).

Imagem 9 - Exame clínico, após 6 meses

Imagem 10 - Periograma, após 6 meses

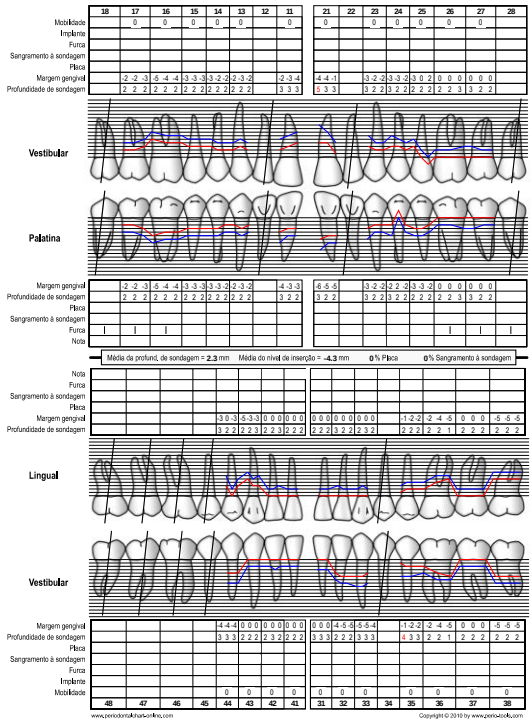

Na reavaliação de seis meses foi observada redução de média de profundidade de sondagem (PS) de 3,7 mm para 2,3 mm, conforme pode ser representado no gráfico 1.

Gráfico 1 - Média de Profundidade de Sondagem (PS), tempo 0 e após 6 meses

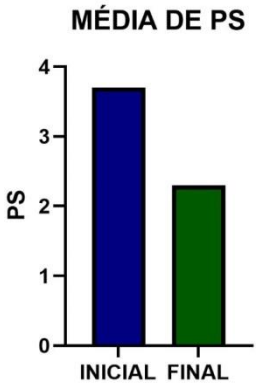

Já a média de NIC, foi observada uma mudança de média de NIC de -5,2 mm para -4,3 mm, conforme demonstrado no gráfico 2. Dos dentes avaliados, podemos observar um ganho de inserção considerável.

Gráfico 2 - Média de Nível de Inserção Clínico (NIC), tempo 0 e após 6 meses

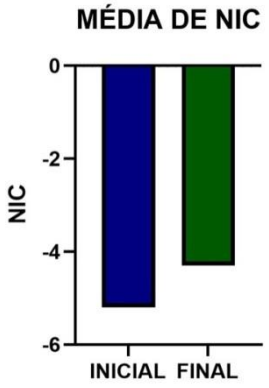

3 DISCUSSÃO

Apesar dos efeitos benéficos da terapia periodontal não cirúrgica serem bem documentados, suas limitações, especialmente sítios residuais, são tão conhecidos quanto desafiadores[34]. O caso apresentado tem longo histórico de tratamento periodontal não cirúrgico e com presença persistente de sítios não responsivos.

Os efeitos dos antibióticos como terapia adjunta do tratamento não cirúrgico periodontal são evidentes. Eles podem ser utilizados de forma sistêmica ou local, entretanto, o uso sistêmico dos antibióticos possui a vantagem de atingir toda superfície e fluidos orais[43,44]. Em revisão sistemática realizada por Teughels *et al.*,[17], a associação de metronidazol e amoxicilina foi o único protocolo mais eficaz que a remoção mecânica de placa por profissional nos critérios de redução de sítios residuais, redução de profundidade de sondagem e ganho de nível clínico de inserção, e redução de sangramento a sondagem. Os benefícios clínicos de redução de índice de sangramento a sondagem e redução de quantidade de sítios residuais, podem impactar positivamente na estabilidade do tratamento periodontal, além de reduzir a necessidade de cirurgias[31,45,46,47,48].

Um tratamento proposto para os sítios residuais são cirurgias de regeneração e ressectivas. As PDME são utilizadas como agente adjunto durante a terapia cirúrgica, podendo promover regeneração de tecidos moles e duros, além do efeito em redução de profundidade de sondagem e ganho de nível clínico de inserção[27,48,49]. Entretanto, em meta-análises realizadas por Roccuzzo *et al.* [50] e por Estrin *et al.*,[36] identificaram nenhuma mudança significativa no uso das proteínas derivadas da matriz de esmalte como adjunto apenas a terapia não cirúrgica [36,50].

Já foi demonstrado um provável efeito antimicrobiano da PDME[51,52], e com possível inibição do crescimento de *Aggregatibacteractonomycetemcomitans, Porphyromonasgingivalis*e

Prevotellaintermedia em estudos *in vitro*[53], indicando uma possibilidade de combinação, e intensificação, com o uso de antibioticoterapia.

Entretanto, apesar de isoladamente, ambos os métodos adjuntos apresentarem melhora clínica, nesse caso clínico específico, a associação de ambos não apresentou diferenças com a remoção mecânica da placa profissional associada a antibioticoterapia. Mombelli *et al.*,[28], em estudo clínico randomizado e longitudinal, avaliando o uso de antibioticoterapia em associação com uso de PDME, controlado com placebo, demonstrou que os sítios tratados com antibióticos associados ao uso de PDME, ganhou maiores níveis clínicos de inserção, enquanto não houve benefício significativo da PDME sem o uso de antibióticos.

4 CONCLUSÃO

Tanto o uso de antibioticoterapia, quanto sua associação com o uso de proteínas derivada da matriz de esmalte demonstraram melhora clínica periodontal, o que contribui ao pensamento que o reparo e regeneração eficaz depende da supressão da microbiota responsável pela evolução da doença periodontal.

REFERÊNCIAS

1. Papapanou PN, Sanz M, Buduneli N, Dietrich T, Feres M, Fine DH, Flemmig TF, Garcia R, Giannobile WV, Graziani F, Greenwell H, Herrera D, Kao RT, Kebschull M, Kinane DF, Kirkwood KL, Kocher T, Kornman KS, Kumar PS, Loos BG, Machtei E, Meng H, Mombelli A, Needleman I, Offenbacher S, Seymour GJ, Teles R, Tonetti MS. Periodontitis: Consensus report of workgroup 2 of the 2017 World Workshop on the Classification of Periodontal and Peri-Implant Diseases and Conditions. **J Periodontol**. 2018 Jun;89 Suppl 1:S173-S182. doi: 10.1002/JPER.17-0721.

2. Lamont RJ, Koo H, Hajishengallis G. The oral microbiota: dynamic communities and host interactions. **Nat Rev Microbiol**. 2018 Dec;16(12):745-759. doi: 10.1038/s41579-018-0089-x.

3. Socransky SS, Haffajee AD. Periodontal microbial ecology. **Periodontol 2000**. 2005;38:135-87. doi: 10.1111/j.1600-0757.2005.00107.x. PMID: 15853940.

4. Hajishengallis G, Lamont RJ. Beyond the red complex and into more complexity: the polymicrobial synergy and dysbiosis (PSD) model of periodontal disease etiology. **Mol Oral Microbiol**. 2012 Dec;27(6):409-19. doi: 10.1111/j.2041-1014.2012.00663.x.Epub 2012 Sep 3.

5. Caton JG, Armitage G, Berglundh T, Chapple ILC, Jepsen S, Kornman KS, Mealey BL, Papapanou PN, Sanz M, Tonetti MS. A new classification scheme for periodontal and peri-implant diseases and conditions - Introduction and key changes from the 1999 classification. **J Clin Periodontol**. 2018 Jun;45 Suppl 20:S1-S8. doi: 10.1111/jcpe.12935.

6. Tonetti MS, Greenwell H, Kornman KS. Staging and grading of periodontitis: Framework and proposal of a new classification and case definition. **J Periodontol.** 2018 Jun;89 Suppl 1:S159-S172. doi: 10.1002/JPER.18-0006. Erratum in: J Periodontol. 2018 Dec;89(12):1475

7. Ravidà A, Qazi M, Troiano G, Saleh MHA, Greenwell H, Kornman K, Wang HL. Using periodontal staging and grading system as a prognostic factor for future tooth loss: A long-term retrospective study. **J Periodontol**. 2020 Apr;91(4):454-461. doi: 10.1002/JPER.19-0390. Epub 2019 Sep 25.

8. Ramseier CA, Anerud A, Dulac M, Lulic M, Cullinan MP, Seymour GJ, Faddy MJ, Bürgin W, Schätzle M, Lang NP. Natural history of periodontitis: Disease progression and tooth loss over 40 years. **J Clin Periodontol**. 2017 Dec;44(12):1182-1191. doi: 10.1111/jcpe.12782. Epub 2017 Sep 22. PMID: 28733997.

9. Sanz M, Marco Del Castillo A, Jepsen S, Gonzalez-Juanatey JR, D'Aiuto F, Bouchard P, Chapple I, Dietrich T, Gotsman I, Graziani F, Herrera D, Loos B, Madianos P, Michel JB, Perel P, Pieske B, Shapira L, Shechter M, Tonetti M, Vlachopoulos C, Wimmer G. Periodontitisand cardiovascular diseases: Consensus report. **J Clin Periodontol**. 2020 Mar;47(3):268-288. doi: 10.1111/jcpe.13189.

10. Söder B, Jin LJ, Klinge B, Söder PO. Periodontitis and premature death: a 16-year longitudinal study in a Swedish urban population. **J Periodontal Res**. 2007 Aug;42(4):361-6. doi: 10.1111/j.1600-0765.2006.00957.x.

11. Deschamps-Lenhardt S, Martin-Cabezas R, Hannedouche T, Huck O. Association between periodontitis and chronic kidney disease: Systematic review and meta-analysis. **Oral Dis**. 2019 Mar;25(2):385-402. doi: 10.1111/odi.12834.

12. Balzer MS, Rohacs T, Susztak K. How Many Cell Types Are in the Kidney and What Do They Do? **Annu Rev Physiol**. 2022 Feb 10;84:507-531. doi: 10.1146/annurev-physiol-052521-121841.

13. Joseph P, Leong D, McKee M, Anand SS, Schwalm JD, Teo K, Mente A, Yusuf S. Reducing the Global Burden of Cardiovascular Disease, Part 1: The Epidemiology and Risk Factors**.** **Circ Res**. 2017 Sep 1;121(6):677-694. doi: 10.1161/CIRCRESAHA.117.308903.

14. Haffajee AD, Socransky SS, Gunsolley JC. Systemic anti-infective periodontal therapy. A systematic review. **Ann Periodontol**. 2003 Dec;8(1):115-81. doi: 10.1902/annals.2003.8.1.115.

15. Grzech-Leśniak K, Matys J, Dominiak M. Comparison of the clinical and microbiological effects of antibiotic therapy in periodontal pockets following laser treatment: An in vivo study. **Adv Clin Exp Med**. 2018 Sep;27(9):1263-1270. doi: 10.17219/acem/70413.

16. Khattri S, Kumbargere Nagraj S, Arora A, Eachempati P, Kusum CK, Bhat KG, Johnson TM, Lodi G. Adjunctive systemic antimicrobials for the non-surgical treatment of periodontitis. **Cochrane Database Syst Rev**. 2020 Nov 16;11(11):CD012568. doi: 10.1002/14651858.CD012568.pub2. Teughels W, Feres M, Oud V, Martín C, Matesanz P, Herrera D. Adjunctive effect of systemic antimicrobials in periodontitis therapy: A systematic review and meta-analysis. **J Clin Periodontol**. 2020 Jul;47 Suppl 22:257-281. doi: 10.1111/jcpe.13264.

17. Herrera D, Matesanz P, Martín C, Oud V, Feres M, Teughels W. Adjunctive effect of locally delivered antimicrobials in periodontitis therapy: A systematic review and meta-analysis. **J Clin Periodontol.** 2020 Jul;47 Suppl 22:239-256. doi: 10.1111/jcpe.13230.

18. Herrera D, Matesanz P, Bascones-Martínez A, Sanz M. Local and systemic antimicrobial therapy in periodontics. **J Evid Based Dent Pract**. 2012 Sep;12(3 Suppl):50-60. doi: 10.1016/S1532-3382(12)70013-1.

19. Cosgarea R, Jepsen S, Heumann C, Batori-Andronescu I, Rosu A, Bora R, Arweiler NB, Eick S, Sculean A. Clinical, microbiological, and immunological effects of 3- or 7-day systemic antibiotics adjunctive to subgingival instrumentation in patients with aggressive (Stage III/IV Grade C) periodontitis: A randomized placebo-controlled clinical trial. **J Clin Periodontol**. 2022 Nov;49(11):1106-1120. doi: 10.1111/jcpe.13676.

20. Hagenfeld D, Kleine Bardenhorst S, Matern J, Prior K, Harks I, Eickholz P, Lorenz K, Kim TS, Kocher T, Meyle J, Kaner D, Schlagenhauf U, Harmsen D, Ehmke B. Long-term changes in the subgingival microbiota in patients with stage III-IV periodontitis treated by mechanical therapy and adjunctive systemic antibiotics: A secondary analysis of a randomized controlled trial. **J Clin Periodontol.** 2023 Aug;50(8):1101-1112. doi: 10.1111/jcpe.13824.

21. Hammarström L, Heijl L, Gestrelius S. Periodontal regeneration in a buccal dehiscence model in monkeys after application of enamel matrix proteins. **J Clin Periodontol.** 1997 Sep;24(9 Pt 2):669-77. doi: 10.1111/j.1600-051x.1997.tb00248.x

22. Heijl L, Heden G, Svärdström G, Ostgren A. Enamel matrix derivative (EMDOGAIN) in the treatment of intrabony periodontal defects. **J Clin Periodontol.** 1997 Sep;24(9 Pt 2):705-14. doi: 10.1111/j.1600-051x.1997.tb00253.x.

23. Mellonig JT. Enamel matrix derivative for periodontal reconstructive surgery: technique and clinical and histologic case report. **Int J PeriodonticsRestorative Dent.** 1999 Feb;19(1):8-19.

24. Sculean A, Donos N, Windisch P, Brecx M, Gera I, Reich E, Karring T. Healing of human intrabony defects following treatment with enamel matrix proteins or guided tissue regeneration. **J Periodontal Res**. 1999 Aug;34(6):310-22. doi: 10.1111/j.1600-0765.1999.tb02259.x.

25. Yukna RA, Mellonig JT. Histologic evaluation of periodontal healing in humans following regenerative therapy with enamel matrix derivative. A 10-case series. **J Periodontol**. 2000 May;71(5):752-9. doi: 10.1902/jop.2000.71.5.752.

26. Tonetti MS, Lang NP, Cortellini P, Suvan JE, Adriaens P, Dubravec D, Fonzar A, Fourmousis I, Mayfield L, Rossi R, Silvestri M, Tiedemann C, Topoll H, Vangsted T, Wallkamm B. Enamel matrix proteins in the regenerative therapy of deep intrabony defects. **J Clin Periodontol.** 2002 Apr;29(4):317-25. doi: 10.1034/j.1600-051x.2002.290407.x.

27. Mombelli A, Brochut P, Plagnat D, Casagni F, Giannopoulou C. Enamel matrix proteins and systemic antibiot-

ics as adjuncts to non-surgical periodontal treatment: clinical effects. **J Clin Periodontol**. 2005 Mar;32(3):225-30. doi: 10.1111/j.1600-051X.2005.00664.x.

28. Lang NP, Tonetti MS. Periodontal risk assessment (PRA) for patients in supportive periodontal therapy (SPT). **Oral Health Prev Dent**. 2003;1(1):7-16.

29. Du M, Bo T, Kapellas K, Peres MA. Prediction models for the incidence and progression of periodontitis: A systematic review. **J Clin Periodontol**. 2018 Dec;45(12):1408-1420. doi: 10.1111/jcpe.13037.

30. Matuliene G, Studer R, Lang NP, Schmidlin K, Pjetursson BE, Salvi GE, Brägger U, Zwahlen M. Significance of Periodontal Risk Assessment in the recurrence of periodontitis and tooth loss. J **Clin Periodontol**. 2010 Feb;37(2):191-9. doi: 10.1111/j.1600-051X.2009.01508.x.

31. Soares GM, Mendes JA, Silva MP, Faveri M, Teles R, Socransky SS, Wang X, Figueiredo LC, Feres M. Metronidazole alone or with amoxicillin as adjuncts to non-surgical treatment of chronic periodontitis: a secondary analysis of microbiological results from a randomized clinical trial. **J Clin Periodontol**. 2014 Apr;41(4):366-76. doi: 10.1111/jcpe.12217.

32. Siow DSF, Goh EXJ, Ong MMA, Preshaw PM. Risk factors for tooth loss and progression of periodontitis in patients undergoing periodontal maintenance therapy. **J Clin Periodontol.** 2023 Jan;50(1):61-70. doi: 10.1111/jcpe.13721.

33. Feres M, Retamal-Valdes B, Faveri M, Duarte P, Shibli J, Soares GMS, Miranda T, Teles F, Goodson M, Hasturk H, Van Dyke T, Ehmke B, Eickholz P, Schlagenhauf U, Meyle J, Koch R, Kocher T, Hoffmann T, Kim TS, Kaner D, Figueiredo LC, Doyle H. Proposal of a Clinical Endpoint for Periodontal Trials: The Treat-to-Target Approach. **J Int Acad Periodontol**. 2020 Apr 1;22(2):41-53.

34. Ramanauskaite A, Fretwurst T, Schwarz F. Efficacy of alternative or adjunctive measures to conventional non-surgical and surgical treatment of peri-implant mucositis and peri-implantitis: a systematic review and meta-analysis. **Int J Implant Dent.** 2021 Nov 15;7(1):112. doi: 10.1186/s40729-021-00388-x. PMID: 34779939;

35. Estrin NE, Moraschini V, Zhang Y, Miron RJ. Use of Enamel Matrix Derivative in Minimally Invasive/Flapless Approaches: A Systematic Review with Meta-Analysis. **Oral Health Prev Dent**. 2022 Jun 13;20(1):233-242. doi: 10.3290/j.ohpd.b3125655.

36. Teughels W, Feres M, Oud V, Martín C, Matesanz P, Herrera D. Adjunctive effect of systemic antimicrobials in periodontitis therapy: A systematic review and meta-analysis. **J Clin Periodontol**. 2020 Jul;47 Suppl 22:257-281. doi: 10.1111/jcpe.13264.

37. Waerhaug J. Healing of the dento-epithelial junction following subgingival plaque control. II: As observed on extracted teeth. **J Periodontol**. 1978 Mar;49(3):119-34. doi: 10.1902/jop.1978.49.3.119.

38. Caffesse RG, Sweeney PL, Smith BA. Scaling and root planing with

and without periodontal flap surgery. **J Clin Periodontol**. 1986 Mar;13(3):205-10. doi: 10.1111/j.1600-051x.1986.tb01461.x.

39. Renvert S, Wikström M, Dahlén G, Slots J, Egelberg J. On the inability of root debridement and periodontal surgery to eliminate Actinobacillusactinomycetemcomitans from periodontal pockets. **J Clin Periodontol**. 1990 Jul;17(6):351-5. doi: 10.1111/j.1600-051x.1990.tb00030.x.

40. Mombelli A, Lang NP. Microbial aspects of implant dentistry. **Periodontol 2000.** 1994 Feb;4:74-80. doi: 10.1111/j.1600-0757.1994.tb00007.x.

41. Mombelli A, Schmid B, Rutar A, Lang NP. Persistence patterns of Porphyromonasgingivalis, Prevotella intermedia/nigrescens, and Actinobacillusactinomyetemcomitans after mechanical therapy of periodontal disease. **J Periodontol**. 2000 Jan;71(1):14-21. doi: 10.1902/jop.2000.71.1.14.

42. Kim YC, Ko Y, Hong SD, Kim KY, Lee YH, Chae C, Choi Y. Presence of Porphyromonasgingivalis and plasma cell dominance in gingival tissues with periodontitis. **Oral Dis.** 2010 May;16(4):375-81. doi: 10.1111/j.1601-0825.2009.01649.x.

43. Rudney JD, Chen R, Sedgewick GJ. *Actinobacillusactinomycetemcomitans*, *Porphyromonasgingivalis*, and *Tannerella forsythensis* are components of a polymicrobial intracellular flora within human buccal cells. **J Dent Res**. 2005 Jan;84(1):59-63. doi: 10.1177/154405910508400110.

44. Matuliene G, Pjetursson BE, Salvi GE, Schmidlin K, Brägger U, Zwahlen M, Lang NP. Influence of residual pockets on progression of periodontitis and tooth loss: results after 11 years of maintenance. **J Clin Periodontol**. 2008 Aug;35(8):685-95. doi: 10.1111/j.1600-051X.2008.01245.x.

45. Sgolastra F, Petrucci A, Severino M, Gatto R, Monaco A. Periodontitis, implantlossandperi-implantitis. A meta-analysis. **Clin Oral Implants Res.** 2015 Apr;26(4):e8-e16. doi: 10.1111/clr.12319. Epub 2013 Dec 31. PMID: 24382358.

46. Feres M, Soares GM, Mendes JA, Silva MP, Faveri M, Teles R, Socransky SS, Figueiredo LC. Metronidazole alone or with amoxicillin as adjuncts to non-surgical treatment of chronic periodontitis: a 1-year double-blinded, placebo-controlled, randomized clinical trial. **J Clin Periodontol**. 2012 Dec;39(12):1149-58. doi: 10.1111/jcpe.12004.

47. Miron RJ, Sculean A, Cochran DL, Froum S, Zucchelli G, Nemcovsky C, Donos N, Lyngstadaas SP, Deschner J, Dard M, Stavropoulos A, Zhang Y, Trombelli L, Kasaj A, Shirakata Y, Cortellini P, Tonetti M, Rasperini G, Jepsen S, Bosshardt DD. Twenty years of enamel matrix derivative: the past, the present and the future. **J Clin Periodontol**. 2016 Aug;43(8):668-83. doi: 10.1111/jcpe.12546.

48. Iorio-Siciliano V, Blasi A, Stratul SI, Ramaglia L, Octavia V, Salvi GE, Sculean A. Healing of periodontal suprabony defects following treatment with open flap debridement with or without an enamel matrix derivative: A randomized controlled clinical study. **Clin Oral Investig.** 2021 Mar;25(3):1019-1027. doi: 10.1007/s00784-020-03392-4.

49. Roccuzzo A, Imber JC, Stähli A, Kloukos D, Salvi GE, Sculean A. Enamel matrix derivative as adjunctive to non-surgical periodontal therapy: a systematic review and meta-analysis of randomized controlled trials. **Clin Oral Investig**. 2022 Jun;26(6):4263-4280. doi: 10.1007/s00784-022-04474-1. Epub 2022 Apr 7. Erratum in: Clin Oral Investig. 2022 Apr 27;: Sculean A, Windisch P, Chiantella GC, Donos N, Brecx M, Reich E. Treatment of intrabony defects with enamel matrix proteins and guided tissue regeneration. A prospective controlled clinical study. **J Clin Periodontol**. 2001 May;28(5):397-403. doi: 10.1034/j.1600-051x.2001.028005397.x.

50. Arweiler NB, Auschill TM, Donos N, Sculean A. Antibacterial effect of an enamel matrix protein derivative on in vivo dental biofilm vitality. **Clin Oral Investig.** 2002 Dec;6(4):205-9. doi: 10.1007/s00784-002-0185-0.

51. Spahr A, Lyngstadaas SP, Boeckh C, Andersson C, Podbielski A, Haller B. Effect of the enamel matrix derivative Emdogain on the growth of periodontal pathogens in vitro. **J Clin Periodontol**. 2002 Jan;29(1):62-72. doi: 10.1034/j.1600-051x.2002.290110.x