JCIS – Journal of Clinical Implants and Surgery
São Paulo, v.2, n.1, p.3-9 abril. 2025.

Uso de laser de alta potência no tratamento de hemangioma oral - relato de caso clínico

Use of high power laser in the treatment of oral hemangioma - clinical case report

Uso de láser de alta potencia en el tratamiento de hemangioma oral- relato de caso clínico

Iara Priscila Cordeiro[1]

Flávia Sukekava[2]

[1] Esp. em Periodontia e Implantodontia, Mestre em Laserterapia pela Universidade de Aachem, Alemanha. Tribunal Regional do Trabalho da Nona Região – TRT9 Endereço: Avenida Vicente Machado, 147, Centro, Curitiba-PR, CEP: 80420-905. iarapriscilac@yahoo.com.br.

[2] Esp., Mestre, Doutora e Pós Doutora em Periodontia FOUSP-São Paulo. Consultório particular. Endereço: Rua João Coraiola 197, Santo Inácio, Curitiba-PR, CEP: 82010-230. flaviasuk@gmail.com.

RESUMO

Pequenas anomalias vasculares são comumente presentes nos lábios e outras áreas da mucosa oral, dentre elas os hemangiomas senis. O laser é uma técnica usada para esse tipo de lesão e seu uso vem crescendo em consultórios odontológicos. A técnica que utiliza o laser de diodo fornece energia suficiente para que ocorra a fotocoagulação da lesão. Neste relato, uma paciente do sexo feminino, 60 anos, com uma lesão azulada, no lábio inferior esquerdo, circular, próxima à comissura labial, medindo aproximadamente 4 mm no maior diâmetro, sugestiva de hemangioma. Foi usado laser de diodo sob anestesia local, uma fibra utilizada foi de 400 µm, potência 1w, modo contínuo (CW), ponta sem ativação, sem contado no tecido, até ficar esbranquiçado. O tratamento com laser de diodo para lesões vasculares é bem aceito tanto pelos pacientes quanto pelos profissionais, devido a sua eficácia, conforto pós-operatório, excelente, ausência de complicação pós-operatória e não necessidade de sutura. Além de tudo, também é um procedimento de baixo custo, o número de sessões depende do tamanho da lesão.

Palavras-chave: Hemangioma, lesões vasculares, laser de diodo, fotocoagulação.

ABSTRACT

Small vascular anomalies are commonly present on the lips and other areas of the oral mucosa, including senile hemangiomas. Laser is a technique used for this type of injury and its use is growing in dental offices. The technique that uses the diode laser provides enough energy for photocoagulation of the lesion to occur. In this report, a female patient, 60 years old, with a bluish lesion on the left lower lip, circular, close to the lip commissure, measuring approximately 4 mm in the largest diameter, suggestive of hemangioma. A diode laser was used under local anesthesia, a fiber used was 400 µm, power 1w, continuous wave (CW), tip without activation, without contact in the tissue, until it turned white. Diode laser treatment for vascular lesions is well accepted by both patients and professionals, due to its effectiveness, excellent postoperative comfort, absence of postoperative complications and no need for suturing. Furthermore, it is also a low-cost procedure, the number of sessions depends on the size of the lesion.

Keywords: Hemangioma, vascular lesions, diode laser, photocoagulation.

RESUMEN

Comúnmente se presentan pequeñas anomalías vasculares en los labios y otras áreas de la mucosa oral, incluidos los hemangiomas seniles. El láser es una técnica utilizada para este tipo de lesiones y su uso está creciendo en los consultorios dentales. La técnica que utiliza el láser de diodo proporciona energía suficiente para que se produzca la fotocoagulación de la lesión. En el presente reporte se presenta una paciente femenina de 60 años de edad, con una lesión azulada en el labio inferior izquierdo, circular, cercana a la comisura labial, que mide aproximadamente 4 mm en su diámetro mayor, sugestiva de hemangioma. Se utilizó láser de diodo bajo anestesia local, se utilizó fibra de 400 µm, potência 1w, onda continua (CW), punta sin activación, sin contacto en el tejido, hasta tornarse blanco. El tratamiento con láser de diodo de las lesiones vasculares tiene buena aceptación tanto por pacientes como por profesionales, debido a su eficacia, excelente comodidade postoperatoria, ausencia de complicaciones postoperatorias y ausencia de suturas. Además, también es un procedimiento de bajo coste, el número de sesiones depende del tamaño de la lesión.

Descriptores: Hemangioma, lesiones vasculares, láser de diodo, fotocoagulación.

1 INTRODUÇÃO

Uma pequena malformação vascular oral é uma lesão frequente, geralmente presente em pessoas idosas. Sendo conhecida como hemangioma senil, varizes labiais e lesões em lago venoso. Geralmente são moles e, quando comprimidas, tendem a desaparecer e são frequentes em áreas expostas ao sol (Trafalski et al 2021, Wang et al 2021). Na cavidade oral, são bem delimitadas, assintomáticas, moles, roxas ou azul-escuras, geralmente medindo menos de 10 mm e principalmente na zona vermelha do lábio e na superfície ventral da língua. O mecanismo de formação não é bem conhecido, mas a idade é a causa mais provável dessas lesões, mais frequentes em pessoas acima de 50 anos (Fekrazad et al 2013,

Lee et al 2018, Trafalski et al 2021). Embora o hemangioma oral seja uma lesão benigna, em alguns casos pode levar à compressão de estruturas adjacentes, formação de fissuras, úlceras ou hemorragias e problemas funcionais e estéticos (Donnelly et al 2000, Jackson et al 1993)

O laser de diodo emitido no infravermelho próximo é bastante usado em odontologia. A luz laser é gerada em um meio ativo sólido semicondutor enriquecido com alumínio, gálio e arseneto. Os comprimentos de onda utilizados estão no intervalo de 805 a 980nm, no espectro eletromagnético, com emissão em modo pulsado ou contínuo, e na forma de contato ou não, dependendo da sua indicação clínica. A entrega da luz laser ocorre através de uma fibra óptica, a ponta da fibra pode ou não ser previamente ativada numa folha de carbono ou material escuro (Andrade et al 2007). O laser de diodo de alta intensidade apresenta grande afinidade por tecidos pigmentados e hemoglobina, porém baixa afinidade com água, o que lhe acarreta grande indicação em tecidos moles (Andrade et al 2007, Angiero et al 2008). São pouco absorvidos pelo tecido ósseo, cemento, dentina e esmalte, normalmente não há dano térmico nestes tecidos se utilizar as energias adequadas. Quando respeitados os parâmetros seguros, os procedimentos realizados em tecido mole próximos aos tecidos duros não causam danos (Andrade et al 2007). A profundidade de penetração no tecido é cerca de 4 a 5 mm, devido à sua má absorção pela água, ao penetrar, o feixe de laser gera calor quando absorvido pela hemoglobina e, assim, coagula o tecido (até uma profundidade de aproximadamente 7–10 mm) o que caracteriza a fotocoagulação (Angiero et al 2008). O tempo de exposição também precisa ser o suficiente para causar coagulação desses vasos (Dell'Olio et al 2020).

Há vários comprimentos de onda do laser absorvidos pela hemoglobina, sendo os comprimentos de onda do laser mais eficazes KTP, laser de diodo e neodímio :YAG (Nd:YAG). A cirurgia a laser pode ser realizada por diversas técnicas, uma delas é a termocoagulação ou fotocoagulação transmucosa onde a irradiação é feita em toda a lesão e a fibra do laser não entra em contato com o tecido. Ao realizar a laserterapia, o calor induzido pelo laser deve ser controlado e a mucosa que cobre a lesão deve ser protegida para evitar consequentes efeitos colaterais e acúmulo de superaquecimento (Miyazaki et al 2018).

Sendo assim, o objetivo deste caso clínico foi ilustrar e discutir como os hemangiomas de senis podem ser tratados de maneira menos invasiva.

2 RELATO DE CASO

Paciente leucoderma, gênero feminino, 60 anos, relatou fazer uso contínuo de Tibolona 2,5mg, sem multimorbidades reportadas, foi encaminhada à clínica de habilitação em laserterapia da Pontifícia Universidade Católica do Paraná, com um lesão azulada, no lábio inferior esquerdo, circular, próxima à comissura labial, medindo aproximadamente 4 mm no maior diâmetro, sugestiva de hemangioma (Figura 1).

Figura 1 - Imagem clínica intra bucal evidenciando lesão azulada próxima a comissura labial do lado esquerdo, circular, séssil, bordas regulares e dimensão de 4mm de diâmetro em seu maior eixo.

Ao exame clínico foi aplicado o teste de vitropressão, para diagnóstico diferencial, através do uso de lâmina de vidro pressionando a lesão. Como a área se tornou isquêmica foi diagnosticado como hemangioma.

O plano de tratamento executado incluiu aplicação de laser de diodo de alta potência (D-storm®. Light Insturments Yokneam, Israel), sobre a lesão em quantas sessões fossem necessárias para remissão total da mesma. Para execução da terapia foi realizada anestesia tópica e infiltrava (Cloridrato de Lidocaína 2% com Epinefrina 1:100.000), utilizando 1/3 do tubete de anestésico. A fibra utilizada foi de 400 µm, potência 1w, modo contínuo (CW), ponta sem ativação, sem contado no tecido, mantendo uma distância de 1 a 2 mm da lesão, com movimentos rápidos de varredura em toda a lesão, com pequenos intervalos de 10 a 20 segundos para resfriamento local, a aplicação cessou quando a lesão apresentou aspecto esbranquiçado (Figura 2).

Figura 2 - Aspecto imediato da lesão após a fotocoagulação com laser de diodo. Leve redução do volume e alteração da cor de azulada para esbranquiçada.

Como cuidado pós-operatório, a paciente foi orientada a utilizar dipirona sódica 500mg de 6/6horas em caso de dor. Aos 15 dias de pós operatório a paciente foi rechamada para controle e afirmou que não sentiu dor/desconforto/sangramento/edema e não fez uso de medicação analgésica.

3 RESULTADOS

Paciente afirmou que não houve necessidade de utilizar nenhum analgésico no pós operatório imediato. Imediatamente após a intervenção já foi possível observar discreta diminuição do volume local (Figura 2) e após 3 dias (Figura 3) ainda podia ser visto por transparência o aspecto azulado no fundo da lesão. Com 7 dias de pós-operatório (Figura 4) a região apresentou apenas leve aspecto esbranquiçado, no acompanhamento de 30 dias foi observado desaparecimento total da lesão (Figura 5).

Figura 3 - Aspecto da lesão após 3 dias, da fotocoagulação com laser de diodo, bordas permanecem esbranquiçadas, meio azulado e redução do volume.

Figura 4 - Aspecto da lesão após 7 dias do tratamento de fotocoagulação com laser de diodo de alta potência, redução do volume e do diâmetro para aproximadamente 2mm, aspecto esbranquiçado da lesão.

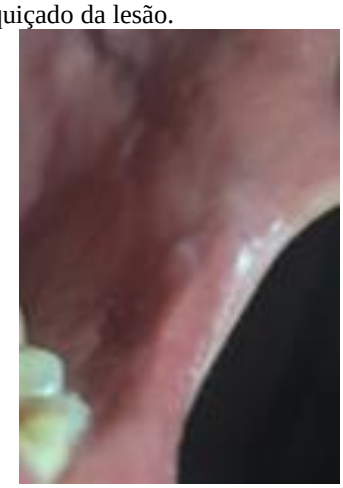

Figura 5 - 30 dias após o tratamento observa-se a remissão total da lesão.

4 DISCUSSÃO

A terapia instituída se mostrou eficaz para a resolução de hemangiomas de lábio com segurança e conforto tanto para o profissional quanto para o paciente. O uso do laser de diodo trouxe mínimos efeitos colaterais e diversos benefícios, como redução da necessidade de anestesia, corte preciso, reduziu o risco de sangramento, menor desconforto pós-operatório (efeito de bioestimulação) e melhor cicatrização. Apresentou ainda campo operatório limpo e pouco cruento, dispensando o uso de suturas como descrito por (Bacci et al 2018).

Lesões vasculares benignas como o hemangioma podem ser tratadas de diferentes formas além da laserterapia com laser de alta potência como: escleroterapia, corticosteróides sistêmicos, interferon, embolização, crioterapia e cirurgia. As lesões devem ser acompanhadas/tratadas dependendo da idade do paciente e do local e tamanho da lesão (Barrett et al 2000, Donnelly et al 2000).

Dependendo do tamanhão da lesão pode ser necessário mais de uma sessão de laser para o tratamento e eliminação completa (Impellizzeri et al 2023). A lesão reportada acima necessitou de somente uma sessão para resolução completa conforme ilustrado (Figura 5) com *follow up* de 15 dias.

Durante o procedimento na cavidade oral, a formação de úlceras após o tratamento com laser não deve ser negligenciada, pois pode levar ao trismo temporário e reduzir tanto a mobilidade da língua e também reduzir a profundidade do vestíbulo oral (Mohsen et al 2023). No caso clínico reportado não foram observadas reações adversas,

indicando que os parâmetros utilizados foram corretos.

4 CONCLUSÃO

A técnica do laser de diodo é uma técnica benéfica e vantajosa para pequenas malformações vasculares, pois proporciona coagulação, excelente cicatrização, ausênciaa complicação pós-operatória, ausência de necessidade de sutura e menor risco de formação de cicatriz. Além de tudo, também é um procedimento de baixo custo. Pequenas lesões geralmente requerem apenas uma consulta, e esse procedimento também é mlhor aceito pelos pacientes.

REFERÊNCIAS

1. Andrade AKP, Micheli G, Salomão IF**.** Utilização do Laser de Diodo de Alta Potência em Periodontia e Implantodontia: Revisão de Literatura. Revista de Odontologia da Universidade Cidade de São Paulo. 2007;19(3):312-9.

2. Angiero F, Benedicenti S, Romanos GE, Crippa R. Treatment of hemangioma of the head and neck with diode laser and forced dehydration with induced photocoagulation. Photomed. Laser Surg. 2008;26:113–118. doi: 10.1089/pho.2007.2143.

3. Bacci C, Sacchetto L, Zanette G, and Sivolella S. Diode laser to treat small oral vascular malformations: a prospective case series study, Lasers in Surgery and Medicine. 2018; 50(2): 111–116, https://doi.org/10.1002/lsm.22737, 2-s2.

4. Barrett AW, Speight PM. Superficial arteriovenous hemangioma of the oral cavity. Oral Surg Oral Med Oral Pathol Oral Radiol Endod. 2000;90(6):731-8.

5. Dell′Olio F, De Falco D, Di Nanna S, Casorelli A, Favia G. Diode laser photocoagulation of oral venous malformations in patients on anticoagulant therapy without drug discontinuation, Cureus. 2020; 12(3):7340, https://doi.org/10.7759/cureus.7340, 32313781.

6. Donnelly LF, Adams DM, Bisset GS. 3rd. Vascular malformations and hemangiomas: a practical approach in a multidisciplinary clinic. AJR Am J Roentgenol. 2000;174(3):597-608.

7. Fekrazad R, Am Kalhori K, Chiniforush N. Modo de irradiação desfocado de laser de diodo para tratamento conservador de hemangioma oral . J Lasers Med Sci. 2013; 4:147-50.

8. Impellizzeri A, Horodynski M, Palaia G, La Monaca G, Pergolini D, Polimeni A, Romeo U, Galluccio G. CO2 and diode lasers vs. conventional surgery in the disinclusion of palatally impacted canines: a randomized controlled trial, Photonics. 2023; 10(3), https://doi.org/10.3390/photonics10030244.

9. Jackson IT, Carreno R, Potparic Z, Hussain K. Hemangiomas, vascular malformations, and lymphovenous malformations: classification and methods of treatment. Plast Reconstr Surg. 1993;91(7):1216-30.

10. Lee JS, Mun JH. Dermatoscopia de lago venoso nos lábios: um estudo comparativo com mácula melanótica labial. PLoS One. 2018; 13:e0206768. 10.1371/journal.pone.0206768

11. Miyazaki H, et al. Retrospective study on laser treatment of oral vascular lesions using the "leopard technique": the multiple spot irradiation technique with a single-pulsed wave, Photomedicine and Laser Surgery. 2018; 36(6):320–325, https://doi.org/10.1089/pho.2017.4410, 2-s2.0-85048378264, 29717920.

12. Mohsen M, Migliau G , Pergolini D, Romeo U, Palaia G. Accident due to Incorrect Selection of Diode Laser Technique in the Treatment of Oral Venous Malformation; 2023; Acesso: https://onlinelibrary.wiley.com/doi/10.1155/2023/8817274; Data de acesso: 22/10/2024.

13. Trafalski M, Kozakiewicz M, Jurczyszyn K. Aplicação da dimensão fractal e análise de textura para avaliar a eficácia do tratamento de um lago venoso na mucosa oral usando um laser de diodo de 980 nm — um estudo preliminar . Materials (Basel). 2021; 14:4140.

14. Wang Z, Ke C, Yang M, Lai M, Qi N, Ke Y: Análise do efeito curativo do laser Alexandrite no tratamento do lago venoso dos lábios. Lasers Surg Med. 2021; 53:922-5.