JCIS – Journal of Clinical Implants and Surgery
São Paulo, v.1, n.1, p.27-35, 2024.

# O impacto da técnica de recobrimento radicular nos resultados centrados no paciente – relato de caso

# The impact of root coverage technique on patient-centered outcomes - a case report

# El impacto de la técnica de recubrimiento radicular en los resultados centrados en el paciente - reporte de caso

**Mariana Doff Sotta**[1]

Especialista em Periodontia e Implantodontia pela Universidade Positivo
Instituição: Consultório particular. Curitiba
Rua João Coraiola 197, Bairro Santo Inácio - Curitiba, PR, CEP: 82010-230
E-mail: marianadoff92@gmail.com

**Flávia Sukekava**[2]

Pós doutora em Periodontia, pela FOUSP-campus capital
Consultório particular
Rua João Coraiola 197, Bairro Santo Inácio - Curitiba, PR, CEP: 82010-230
E-mail: flaviasuk@gmail.com

## RESUMO

Recessões gengivais são definidas como a migração apical da gengiva queratinizada expondo a junção cemento-esmalte. Seu tratamento pode ser feito com reposicionamento coronal do retalho cirurgicamente. O objetivo deste relato de caso foi comparar a morbidade relatada pela paciente após o recobrimento radicular de dentes em dois sextantes contralaterais com diferentes tipos de enxerto: enxerto autógeno e matriz colágena dérmica xenóegna (MCDX) e os seus respectivos resultados clínicos. A paciente possuía recessões gengivais nos pré molares superiroes bilateralmente, tendo como queixa principal a hipersensibilidade dentinária. Após exame clínico, de imagens e laboratoriais foi defindo como plano de tratamento reposicionamento coronal do retalho associado a enxerto de tecido conjuntivo do lado direito e a MCDX) do lado esquerdo. Ao final do período de observação a paciente relatou muito mais dor, incômodo, dificuldade de fala, alimentação do lado que foi removido o enxerto. Os reultados clinicos se mostratam estáveis em ambos os lados. Sendo assim, a experiência pós-operatória imediata da paciente neste caso clínico sugere que os resultados clínicos foram semelhantes entre as técnicas utilizadas, porém, com redução do tempo cirúrgico e da redução da morbidade no lado que MCDX.

**Palavras-chave:** Recessões gengivais múltiplas;Enxerto subepitelial autógeno; Enxerto xenógeno; Matriz colágena tridimensional; Estética

## ABSTRACT

Gingival recessions are defined as the apical migration of keratinized gingiva exposing the cementoenamel junction. The treatment can be done with surgical flap coronal repositioning. The objective of this case report was to compare patient-reported morbidity reported after root coverage of teeth in two contralateral sextants with different graft types: autograft and xenogeneic dermal collagen matrix (XDCM) and their respective clinical outcomes. The patient had bilateral maxillary premolars gingival recessions with chief complaint of dentin hypersensitivity. After clinical, imaging and laboratory examination, the treatment plan was defined as coronal flap repositioning associated with connective tissue graft on the right side and XDCM on the left side. At the end of the observation period, the patient reported much more pain, discomfort, difficulty speaking, and eating on the side where the autograft was removed. The clinical results were stable on both sides. Thus, the patient's immediate postoperative experience in this clinical case suggests that the clinical outcomes were similar between the techniques used, however, with a reduction in surgical time and a reduction in morbidity on the XDCM side.

**Keywords:** Multiple gingival recessions; Autogenous subepithelial graft; Xenograft; 3-D collagen matrix; Aesthetic

## RESUMEN

Las recesiones gingivales se definen como la migración apical de la encía queratinizada exponiendo la unión cemento-esmalte. Su tratamiento puede realizarse mediante reposicionamiento coronal del colgajo quirúrgicamente. El objetivo de este reporte de caso fue comparar la morbilidad reportada por la paciente después del recubrimiento radicular de dientes en dos sextantes contralaterales con diferentes tipos de injerto: injerto autólogo y matriz colágena dérmica xenogénica (MCDX) y sus respectivos resultados clínicos. La paciente presentaba recesiones gingivales en los premolares superiores bilateralmente, teniendo como queja principal la hipersensibilidad dentinaria. Después del examen clínico, de imágenes y de laboratorio, se definió como plan de tratamiento el reposicionamiento coronal del colgajo asociado a injerto de tejido conectivo del lado derecho y a MCDX del lado izquierdo. Al final del período de observación, la paciente reportó mucho más dolor, incomodidad, dificultad para hablar y comer del lado en el que se extrajo el injerto. Los resultados clínicos se mostraron estables en ambos lados. Por lo tanto, la experiencia postoperatoria inmediata de la paciente en este caso clínico sugiere que los resultados clínicos fueron similares entre las técnicas utilizadas, sin embargo, con reducción del tiempo quirúrgico y de la morbilidad en el lado en el que se utilizó MCDX.

**Descriptores:** Recesiones gingivales múltiples, Injerto subepitelial autólogo, Xenotrasplante, Matriz de colágeno tridimensional, Estética.

## 1 INTRODUÇÃO

A recessão gengival pode ser definida como a migração apical da gengiva queratinizada ultrapassando a junção cemento-esmalte. Essa migração pode ser causada por diversos fatores, como por exemplo traumas de escovação e oclusais, fatores anatômicos, periodontites e alinhamento dental. Como consequência desta migração, temos a exposição da raiz dentária, que pode levar a hipersensibilidade dentinária e alterações estéticas do sorriso[1] . De acordo com a nova classificação das doenças

periodontais, as recessões gengivais podem ser divididas em 3 tipos, a Recessão Tipo 1 (RT1) é onde não há perda de inserção interproximal, a JCE interproximal não pode ser detectada clinicamente na mesial ou na distal; a Recessão Tipo 2 (RT2) é quando há a perda de inserção interproximal, onde a distância da JCE ao fundo de sulco/bolsa é menor ou igual à perda de inserção vestibular; e a Recessão Tipo 3 (RT3) é quando há a perda de inserção interproximal, onde a distância da JCE ao fundo de sulco/bolsa é maior que a perda de inserção vestibular[2].

O tratamento das recessões gengivais pode ser realizado através de várias técnicas cirúrgicas conhecidas e estudadas há décadas, pode-se citar como exemplo o enxerto gengival livre (EGL), os retalhos reposicionados lateralmente e os retalhos posicionados coronalmente com ou sem associação de enxertos autógenos, alógenos ou xenógenos[3].

Nos últimos anos, para reduzir a morbidade dos pacientes na remoção dos enxertos autógenos, que são considerados o padrão ouro no tratamento de recessões gengivais, os pesquisadores estão em busca de materiais que possam substituir de forma eficaz esse tipo de enxerto[4,5]. A matriz colágena dérmica xenógena (MCDX), de origem suína, tem mostrado resultados muito satisfatórios quando comparada ao enxerto de tecido conjuntivo autógeno[6]. Neste sentido, este trabalho teve como objetivo comparar a morbidade relatada pela paciente após o recobrimento radicular de dentes em dois sextantes contralaterais com diferentes tipos de enxerto: enxerto autógeno e MCDX e os seus respectivos resultados clínicos.

## 2 RELATO DE CASO

Paciente adulta, saudável, 30 anos, gênero feminino, não fumante, procurou a clínica da Universidade Positivo com queixa de hipersensibilidade ao frio nos pré molares superiores bilateralmente. Os respectivos dentes apresentavam recessões gengivais causadas, possivelmente, por trauma de escovação e tratamento ortodôntico realizado previamente. A anamnese da paciente, fotos iniciais (Fig. 1) e o periograma inicial foram realizadas na primeira consulta. Nesto momento foram observados: 26% de gengivite, 22% de placa bacteriana (Fig. 2) e a presença das recessões, classificadas como tipo I (RT1)[2] nos pré molares superiores em ambos lados da maxila. Com o diagnóstico de gengivite generalizada foi proposto como plano de tratamento: terapia periodontal básica com raspagem supragengival acompanhada da profilaxia dos 4 quadrantes e orientação de higiene oral[7] e recobrimento radicular dos pré-molares superiores.

A

B

**Figura 1:** Imagem intrabucal do quadrante 1 (A) e 2 (B) evidenciando as recessões gengivais nos pré molares superiores bilateralmente.

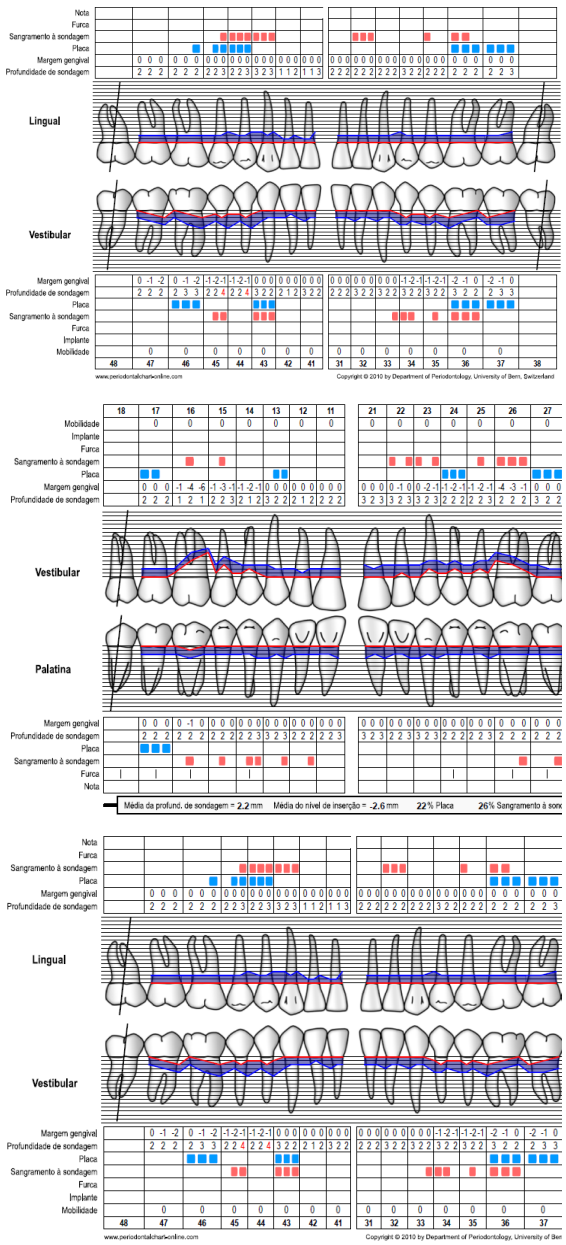


**Figura 2**. Periograma inicial evidenciando as recessões gengivais, gengivite e percentual de placa bacteriana. Compativel com diagnóstico de gengivite.

Exames de sorológicos foram solicitados ( Hemograma Completo, Coagulograma Completo, Glicose em Jejum, Hemoglobina Glicada, Creatinina, Anti-HIV, Anti-HbS e Anti-HCV) e os resultados estavam dentro dos padrões de referência de normalidade do laboratório.

A medicação pré-operatória utilizada foi Dexametasona 4mg, iniciada na manhã do dia da cirurgia (1° dose com 2 comprimidos) e a Amoxicilina 500mg para iniciar no dia anterior ao procedimento, a cada 8 horas.

Iniciou-se o procedimento cirúrgico com a utilização do enxaguatório bucal de gluconato de clorexidina 0,12% sem álcool e a descontaminação facial com clorexidina aquosa 2%. O bloqueio anestésico foi realizado com Articaina 4% (Articaine®. NOVA DFL®. Rio de Janeiro. Brasil). A técnica de recobrimento radicular foi a técnica descrita por Zucchelli & De Sanctis[8] (Fig. 3) para recessões múltiplas para ambos os sítios operados utilizando enxerto de tecido conjuntivo subepitelial ou matriz colágena dérmica tridimensional xenógena (MCDX). As suturas foram executadas com fio de nylon 6.0 (Nylon Soft Blue®. Tech suture. Bauru. Brasil) conforme reportado anteriormente[9].

**Figura 3**: desenho do retalho conforme a técnica descrita por Zucchelli & De Sanctis[8].

A limpeza adequada das superfícies radiculares que estavam expostas foi realizada com cureta de Gracey 7-8 (Fig. 4) e o tratamento de superfície com gel de ácido cítrico 50% e tetraciclina 10% de pH 1 durante 5 minutos (Fig. 5). A superfície radicular com gel foi lavada abundamente com soro fisiológico durante 1 minuto. Finalizada a preparação do leito receptor,

colocou-se uma gaze embebida em soro para proteger o local e, em seguida, iniciou-se a remoção do enxerto conjuntivo da região do palato (Fig. 6).

**Figura 4:** retalho preparado, papilas desepitelizadas e raízes expostas sendo alisadas cuidadosamente com curetas de Gracey 7-8.

**Figura 5**: tratamento químico da superfície radicular com gel de ácido cítrico 50% e tetraciclina 10% de pH 1 durante 5 minutos.

**Figura 6:** gaze protegendo o retalho do lado direito; enxerto delimitado no palato a partir do gabarito, se extentendo da distal do dente 13 à mesial do dente 16 por vista palatina.

Ainda na área receptora, foi feito um "gabarito" com o papel do fio de sutura para selecionar o tamanho do enxerto necessário. O desenho foi transferido para o palato, onde o retalho se estendeu da distal do dente 13 até a mesial do 16 (Fig. 6). Optou-se por remover o tecido conjuntivo junto com o epitélio e realizar a desepitelização fora da boca, pois a espessura do tecido mole no palato da paciente era inferior a 3mm de espessura. Após a desepitelização posicionou-se o enxerto na região receptora, foram realizados dois pontos simples com o fio absorvível 5.0 (Vicryl®. Ethicon. Jhonson & Jhonson.São Paulo). com a finalidade de estabilizar o enxerto na posição desejada (Fig. 7). Em seguida, o tecido foi tracionado até cobrir o enxerto totalmente e estabilizado com suturas suspensórias complementadas com suturas em colchoeiro (Fig. 8). A área doadora recebeu cobertura com esponja de fibrina e sutura com fio de nylon (Fig. 9).

**Figura 7:** enxerto estabilizado com fios de sutura reabsorvível sobre o leito receptor devidamente preparado no lado direito.

**Figura 8:** retalho deslocado coronalmente e suturado com suturas suspensórias e complementadas com suturas em colchoeiro com fio de nylon 5.0.

**Figura 9:** sutura do leito doador, protegido com esponja de fibrina e sutura compressiva.

Após 4 meses da primeira cirurgia, foi realizada a cirurgia nos pré-molares do lado esquerdo. A técnica e a sequência do procedimento foram as mesmas descritas anteriormente, com a substituição do enxerto de conjuntivo subepitelial por MCDX.

Na área receptora foi feito novamente um "gabarito" com o papel do fio de sutura para que fosse selecionado o tamanho do enxerto necessário (Fig. 10). O desenho foi transferido para a MCDX, que foi recortada no tamanho ideal. Em seguida, a matriz foi mergulhada em soro fisiológico para melhorar sua maleabilidade e adaptação no leito receptor. As suturas para estabilização da matriz, bem como do retalho reposicionado coronalmente (Fig.11), foram semelhantes com relação à técnica e materiais utilizados.

**Figura 10:** MCDX adaptada, recortada e suturada de maneira semelhante ao enxerto autógeno.

A medicação pós-operatória utilizada em ambos os lados foi a mesma sendo: Amoxicilina 500mg a cada 8 horas até completar 7 dias; Ibuprofeno 600mg a cada 8 horas durante 3 dias, Paracetamol 500mg a cada 6 horas por 3 dias, Dexametasona 4mg a cada 12 horas durante 2 dias e Gluconato de Clorexidina 0,12% sem álcool a cada 12 horas durante 15 dias.

**Figura 11:** retalho do lado esquerdo suturado em posição de maneira semelhante ao lado contralateral.

## RESULTADOS

As suturas foram removidas após 15 dias em ambos os lados e não foram observadas áreas de infecção (Fig. 12). Com relação ao pós-operatório reportado pela paciente, do lado esquerdo, não houve queixa de dor/ardência/incômodo na área operada. Entretanto, durante o pós-operatório da primeira cirurgia, na qual foi utilizado o enxerto de tecido conjuntivo subepitelial, a paciente relatou muito incômodo na região da área doadora "ardia muito e dava sensação de uma queimadura no céu da boca. Até para beber água ardia bastante, e mesmo a alimentação líquida era um desafio. A ferida no céu da boca foi realmente muito incômoda e dolorosa, pois a língua encostava o tempo inteiro, tendo representado para mim a parte mais difícil da recuperação" (SIC).

**Figura 12:** imagem intrabucal panorâmica de controle pós operatório. Lado direito 6 meses, lado esquerdo 2 meses de cicatrização. Nesta imagem, as diferenças clínicas com relação a cor e textura da gengiva ainda eram perceptíveis pois havia diferença no tempo de cicatrização entre os lados. Neste estágio de remodelação tecidual a paciente ainda se queixava da sensibilidade no palato e não se queixava de diferenças clínicas no recobrimento radicular de ambos os lados da maxila.

Um ano após a remoção do enxerto do palato a paciente ainda se queixava de maior sensibilidade na região que doou o enxerto. Aos quatro anos de acompanhamento (Fig. 13), foi mantido recobrimento parcial das raízes expostas em ambos os lados e redução total da queixa de hipersensibilidade dentinária.

**Figura 13:** vista intrabucal bilateral aos 4 anos de acompanhamento, evidenciando as características clínicas de recobrimento radicular com diferentes materiais.

## 3 DISCUSSÃO

O uso de tecido conjuntivo subepitelial nos avanços coronários de retalho vem de longa data, representando os resultados melhores e mais estáveis[1]. O uso de substitutos mucosos como alternativa para os enxertos de tecido mole, por outro lado, é uma prática bem mais recente[4,5] e requer uma nova curva de aprendizado para o clínico.

Apesar do enxerto conjuntivo subepitelial autógeno em conjunto com o deslocamento coronal do retalho ser considerado o Padrão Ouro na Odontologia para o recobrimento radicular[1,5], ele necessita de um segundo sítio cirúrgico causando uma maior morbidade para o paciente e ainda

trazendo maior insegurança do paciente com o pós operatório[4]. Geralmente, a área utilizada para a coleta do enxerto é o palato, que pode ficar com uma ferida aberta e assim cicatrizar por segunda intenção, podendo ser acometida por sangramento tardio, edema, desconforto para o paciente ao comer, beber e falar[1,10,11], sem mencionar as estruturas anatômicas nobres que podem ser prejudicadas em casos de iatrogenias[12].

A literatura[9,12,13] tem mostrado resultados animadores com o uso de MCDX associada ao retalho posicionado coronalmente para tratamento para recessões gengivais. Alguns estudos são comparativos entre enxerto de tecido conjuntivo e MCDX associados a retalho posicionado coronalmente[12,14], como este caso clínico, outros são séries de caso que mostram a estabilidade de resultados que a MCDX associada com tratamento químico da raiz pode oferecer[9,13]. De modo geral, o que eles tem em comum é a sugestão que para redução das recessões gengivais múltiplas (classe I e II de Miller) o uso de matrizes pode ser recomendado. E ainda trazem a informação que com a redução da morbidade os pacientes se sentem dispostos a receber outras intervenções pois sua experiência com o pós operatório não é traumatizante.

Levando em consideração a morbidade do paciente, pode-se afirmar que a MCDX pode superior ao enxerto conjuntivo autógeno, pois não há a necessidade de um segundo sítio cirúrgico, que, como descrito por McGuire, Scheyer e Gwaltney[15], pois este seria o local onde existe o maior índice de dor pós-operatória, Chambrone et al[1], mostraram que os pacientes tem uma melhor aceitação com procedimentos que eliminam a necessidade de um segundo sítio operatório e trazem uma redução no tempo operatório. Entretanto, como já observado na literatura[16], os resultados de recobrimento mais estáveis são observados nos procedimentos que envolvem enxerto de tecido conjuntivo.

## 4 CONCLUSÃO

A experiência pós-operatória imediata da paciente neste caso clínico comparativo sugere fortemente que os resultados clínicos foram semelhantes entre as técnicas utilizadas, porém, além de disso, houve redução do tempo cirúrgico e a redução da morbidade no lado que recebeu reposicionamento coronal do retalho associado ao uso de MCDX.

## REFERÊNCIAS

1. Chambrone L. et al. Root coverage procedures for treating single and multiple recession-type defects: An updated Cochrane systematic review. **Journal of periodontology** 2019;90(12), 1399-1422.

2. Cortellini P, Bissada NF. Mucogingival conditions in the natural dentition: Narrative review, case definitions, and diagnostic considerations. **Journal of Periodontology** 2018; 89 (Suppl 1): S204-S213

3. Cairo F, Pagliaro U, Nieri M. Treatment of gingival recession with advanced coronary flap procedures: a systematic review. **Journal of Clinical Periodontology** 2008 Sep; 35 (Suppl 8): 136-162

4. Sanz M, Lorenzo R, Aranda JJ, Martin C, Orsini M. Clinical evaluation of a new collagen matrix (Mucograft prototype) to enhance the width of keratinized tissue in patients with fixed prosthetic restorations: a randomized prospective clinical trial. **Journal of Clinical Periodontology** 2009; 36 (10): 868–876

5. Zuhr O, Bäumer D, Hürzeler M. The addition of soft tissue replacement

grafts in plastic periodontal and implant surgery: critical elements in design and execution. **Journal of Clinical Periodontology** 2014 ; 41 (Suppl 15): S123-S142

6. McGuire MK, Scheyer ET. Xenogeneic collagen matrix with coronally advanced flap compared to connective tissue with coronally advanced flap for the treatment of dehiscence-type recession defects. **Journal of Periodontology** 2010; 81 (8): 1108-1117

7. Baehni P, Giovannoli JL. Patient profile and decision-making in periodontal practice. **Periodontol 2000** 2004;36:27-34

8. Zucchelli G, De Sanctis M. Treatment of Multiple Recession-Type Defects in Patients With Esthetic Demands. **Journal of Periodontology** 2000; 71 (9): 1506-1514

9. Sukekava F, Luiz JH, Luiz J. Reposicionamento coronal do retalho para recobrimento de recessões gengivais múltiplas utilizando matriz de colágeno tridimensional associada às proteínas derivadas da matriz do esmalte – série de casos. **Full Dent. Sci**. 2020; 13(51):20-26.

10. Chambrone L, Tatakis DN. Periodontal Soft Tissue Root Coverage Procedures: A Systematic Review From the AAP Regeneration Workshop. **Journal of Periodontology** 2015 Feb; 86 (Suppl 2): S8-S51

11. Tavelli L, Ravida A, Saleh MHA, Maska B, Del Amo FSL, Rasperini G, Wang HL. Pain perception following epithelialized gingival graft harvesting: A randomized clinical trial. **Clinical Oral Investigations** 2019; 23(1),459–468

12. Gürlek O, Gümus P, Nizam N, Budunel, N. Coronally advanced flap with connective tissue graft or xenogeneic acellular dermal matrix in the treatment of multiple gingival recessions: a split-mouth randomized clinical trial. **Journal of Esthetic and Restorative Dentistry** 2020;32(4),380–388.

13. Maluta R, Monteiro MF, Peruzzo DC, Joly JC. Root coverage of multiple gingival recessions treated with coronally advanced flap associated with xenogeneic acellular dermal matrix or connective tissue graft: a 6-month split-mouth controlled and randomized clinical trial. **Clinical Oral Investigations** 2021; 25(9), 5499–5507.

14. Luiz JH, Luiz J, Pegoraro RH, Sukekava F. Uso de matrizes colágenas tridimensionais para recobrimento radicular múltiplo bilateral. **Implant News** 2024; 9(2):202-5.

15. McGuire MK, Scheyer ET, Gwaltney C. Incorporating Patient-Reported Outcomes in Periodontal Clinical Trials. **Journal of Periodontology** 2014; 85 (10): 1313-1319

16. Tavelli L, Barootchi S, Cairo F, Rasperini G, Shedden K, Wang HL. The effect of time on root coverage outcomes: A network meta-analysis. **Journal of Dental Research** 2019; 98(11),1195-1203.

Recebido em: 15/07/2024.

Aceito em: 30/07/2024.

Publicado em: 19/08/2024